

USO DA TOMOGRAFIA COMPUTADORIZADA POR FEIXE CÔNICO NA ENDODONTIA

USE OF CONE BEAM COMPUTED TOMOGRAPHY IN ENDODONTICS

Thais Accorsi-Mendonça

Docente em Endodontia, Unigranrio

Carlos Augusto de Souza Leite

Mestrando em Endodontia, Unigranrio

Maria Cláudia Lúcio da Rocha

Especialista em Endodontia, Unigranrio

Carla de Oliveira Pires da Silva

Graduando em Odontologia, Unigranrio

Ricardo Guimarães de Carvalho

Docente em Endodontia, Unigranrio

Henrique dos Santos Antunes

Docente em Endodontia, Unigranrio

Gustavo André De-Deus

Carneiro Vianna

Docente em Endodontia, Unigranrio

Edson Jorge Lima Moreira

Docente em Endodontia, Unigranrio

UNIGRANRIO

Artigo de Revisão.

Endereço para correspondência:

Secretaria de Mestrado em
Odontologia/ Endodontia

Rua Prof. José de Souza Herdy, 1.160
Bairro Vinte e Cinco de Agosto Duque
de Caxias-RJ

CEP: 25071-202 Tel: (21) 2672-7777

E-mail: accorsi.endo@gmail.com

Recebido em 09/01/2012

Aceito em 15/04/2012

RESUMO

O correto diagnóstico apresenta-se com um marco inicial para o sucesso em Endodontia. Para tal, são unidas informações provindas da anamnese, exames clínicos e complementares. O exame radiográfico, dentre as suas variações, possui limitações por apresentar uma imagem bidimensional de uma estrutura tridimensional. Atualmente, no campo da Imaginologia, a Tomografia Computadorizada por Feixe Cônico (TCFC), também conhecida como *Cone Beam*, evidencia-se como uma possibilidade de obtenção de imagens tridimensionais, o que atribui maior confiabilidade aos diagnósticos e planejamento operatório. Esta revisão tem por escopo abordar alguns tópicos de interesse em Endodontia e sua correlação com a TCFC.

Palavras-chave: Tomografia Computadorizada de Feixe Cônico. Endodontia. Diagnóstico por Imagem.

ABSTRACT

A correct diagnosis is an important point to the endodontic treatment. To achieve the diagnosis all the information from the anamnesis, clinical examination and complementary exams area attached. The radiographic examination has limitations because it provides a two-dimensional image of a three-dimensional structure. Currently, a Cone Beam Computed Tomography (CBCT) shows up the possibility of obtaining three-dimensional images, which has greater reliability in the diagnosis and surgical planning for endodontic treatments. The aim of this review is to address some interest topics in Endodontics field and its correlation with CBCT.

Key words: Cone Beam Computed Tomography. Endodontics. Diagnostic Imaging.

INTRODUÇÃO

Desde o advento da Tomografia Computadorizada, na década de 1970, a área da Imaginologia sofreu uma profunda evolução tecnológica. A Tomografia Computadorizada apresenta-se como um método constantemente aperfeiçoado, sendo atualmente, uma das modalidades de diagnóstico por imagem mais utilizada em áreas como Medicina, Odontologia e Medicina Veterinária (CAVALCANTI, 2010; TYNDALL e KOHLTFARBER, 2012).

Em 1984, Feldkamp e Kress apresentaram um novo algoritmo (sequência de procedimentos computacionais) que possibilitava a aquisição de imagem tomográfica por meio de dados coletados com um feixe de radiação, em forma de cone e com o auxílio de um detector plano, diferente do princípio clássico de aquisição da tomografia espiral, que se baseia em um feixe de radiação, em forma de leque delgado e um arranjo circular de detectores. O desenvolvimento tecnológico resultou no surgimento de um tomógrafo com aquisição volumétrica e reconstrução da imagem em terceira dimensão, além de cortes nos planos anatômicos axial, coronal e sagital. Esta visualização de estruturas anatômicas em diferentes ângulos e nuances, facilita a elaboração de hipóteses diagnósticas (CAVALCANTI, 2010).

Apesar de os princípios da Tomografia Computadorizada por Feixe Cônico (TCFC), também chamada de *Cone Beam*, serem conhecidos há mais de duas décadas, só, recentemente, o desenvolvimento de novos tubos de raios X, novos detectores e aumento do poder computacional possibilitaram a comercialização e a aplicação clínica destes sistemas na prática odontológica.

Em Endodontia, as aplicações da TCFC incluem diagnóstico precoce de lesões periapicais, identificação e localização de reabsorções interna e externa, observação de anatomia radicular, detecção de fraturas radiculares verticais, fraturas e planejamento cirúrgico (HOWERTON e MORA, 2008; PATEL *et al.*, 2010; TYNDALL e KOHLTFARBER, 2012). Esta revisão tem por escopo abordar alguns tópicos de interesse em Endodontia e sua correlação com a TCFC.

REVISÃO DE LITERATURA

A complexidade de variações anatômicas do sistema de canais radiculares apresenta-se como um contínuo desafio ao diagnóstico, tratamento e prognóstico endodôntico. Exames imaginológicos são essenciais na avaliação inicial. Entretanto, mesmo apresentando avanços tecnológicos no campo da radiografia digital (BUTT *et al.*, 2012), as radiografias permitem somente uma avaliação bidimensional das estruturas. Com o

intuito de melhorar a visualização, a TCFC vem sendo empregada em casos de dificuldade ou anatomia diversa dos canais radiculares.

Casos de anatomia diferenciada como o estudo de Kottoor *et al.* (2010) são frequentemente apresentados na literatura científica. Estes autores salientam o uso da TCFC na compreensão da anatomia de um segundo molar superior direito, com duas raízes palatinas, duas raízes méso-vestibulares e uma raiz disto-vestibular com canais individualizados.

A anatomia complexa pode, ainda, advir de malformações. Dente invaginado, *dens in dente* ou inclusão dentária é uma malformação do desenvolvimento dental geralmente ocorrida como resultado da invaginação do órgão do esmalte para a papila dentária antes da sua calcificação. Durack e Patel, em 2011, relataram o caso clínico de um dente invaginado associado à periodontite apical crônica. O exame radiográfico não possibilitou informações suficientes sobre a natureza da invaginação e sua relação com o canal radicular. Através da tridimensionalidade do TCFC, observou-se que a invaginação e o canal radicular eram completamente separados, sem espaço comunicante, com a parede da invaginação agindo como uma obstrução para o efetivo desbridamento químico e mecânico do canal radicular infectado.

A Figura 01 demonstra um caso de dente invaginado no elemento 22 com lesão periapical. No corte axial, fica evidente um canal em forma de C, contornando parte da raiz do elemento, evidenciando a dificuldade do tratamento endodôntico. A extensão da reabsorção óssea, com comprometimento da parede vestibular, pode ser vista nos cortes transaxiais.

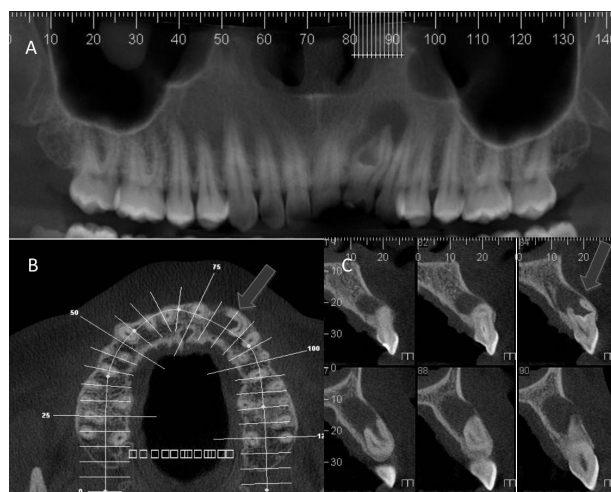


Figura 01: A) Reconstituição da panorâmica; B) Corte axial; C) Cortes transaxiais 1mm, evidenciando a complexidade anatômica de um dente invaginado D22 (setas).

A periodontite apical crônica (PAC) apresenta-se como grande parte das afecções tratadas em Endodontia. A PAC é consequência da infecção do sistema de canais radiculares, com progressivos estágios de inflamação periapical, resultando em uma reabsorção óssea identificada com uma radiolucidez nas técnicas radiográficas. Para a detecção da radiolucidez na região periapical, por meio da técnica radiográfica convencional, é necessária perda de estrutura mineral, a ponto de suplantarem a limitação relativa à sobreposição de imagens.

Estudos prévios mostraram, em lesões ósseas experimentais criadas em nível de osso medular e estendendo-se aos limites da superfície do osso cortical, a dificuldade de visualização de tal envolvimento em radiografias periapicais. Buscando aumento da sensibilidade e acurácia dos métodos de diagnóstico, a TCFC tem sido apresentada como um método de detecção precoce de lesões periapicais, sendo possível identificar lesões ainda em nível medular ósseo (CAVALCANTI, 2010).

Em comparação com a radiografia intraoral periapical, o exame tomográfico apresenta-se mais sensível e eficaz na detecção de lesões. O estudo de Huuonen *et al.*, em 2006, mostrou que, em 39 raízes de molares superiores, a técnica radiográfica periapical apresentou um índice de 85%, enquanto a análise tomográfica evidenciou 97% das lesões. Em 2008, Jorge *et al.* concluíram que a TCFC estabeleceu-se como um método capaz de detectar o desenvolvimento de lesão periapical em estágios iniciais, mesmo quando tais lesões ainda não são visíveis com técnicas radiográficas convencionais. Ainda em 2008, Estrela *et al.* avaliaram um grande número de registros imaginológicos de pacientes com infecção endodôntica (1058 amostras), comparando a detecção de lesão periapical com o método radiográfico panorâmico e periapical, com dados tomográficos. Ressalta-se, nesse estudo, que, para casos avançados de reabsorção óssea, a técnica radiográfica mostra-se eficiente e com relação custo benefício segura. Contudo, para a detecção precoce de periapicopatias crônicas, a TCFC apresentou melhores índices.

Em casos de insucesso endodôntico, o retratamento não-cirúrgico é, frequentemente, a primeira opção na tentativa de corrigir deficiências evidentes no tratamento anterior. Contudo, para casos de infecção persistente ou impossibilidade de retratamento via coronário, a cirurgia pararendodôntica é indicada. A terapia cirúrgica do canal radicular, incluindo a ressecção apical, é praticada desde meados do século XIX. Schamberg, em 1906, descreveu o uso de radiografias para auxiliar o diagnóstico e o uso de brocas cirúrgicas para realizar uma osteotomia rápida e um “desgaste” apical (MORTMAN, 2011).

Atualmente, para um adequado planejamento cirúrgico, é indicada a TCFC para a avaliação tridimensional das estruturas anatômicas, comprometidas no processo de destruição óssea. O envolvimento de estruturas, como seio maxilar, assoalho de fossa nasal, canal mandibular, podem comprometer o trans e pós-operatório (PATEL *et al.*, 2010; SUTER *et al.*, 2011).

Quando comparada à radiografia periapical, a TCFC tem demonstrado maior grau de confiabilidade e aumentado a capacidade de detectar fraturas radiculares (MORA *et al.*, 2007; BERNARDES, 2009).

Kamburougrou *et al.*, em 2009, afirmam que, em casos de suspeita de fratura radicular horizontal, a TCFC torna-se o exame de escolha. A Figura 02 demonstra um caso clínico de fratura radicular no elemento 21. Na reconstituição da panorâmica (A), não é possível identificar claramente a linha de fratura e sua extensão (seta vermelha). Nos cortes axiais (B) e transaxiais (C), o comprometimento total da raiz fica evidente.

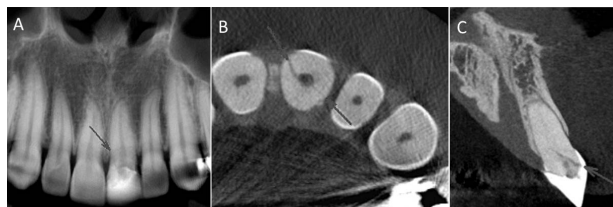


Figura 02: A) Reconstituição da panorâmica B) Corte axial, C) Corte transaxiais 1 mm, evidenciando a extensão da fratura radicular (seta). Caso gentilmente cedido pela Profa. Dra. Mônica Calasans Maia.

Outra condição particular é a reabsorção dentinária inflamatória, tanto interna como externa. A maior precisão no diagnóstico, através da tomografia computadorizada por feixe cônico, resulta em um aumento da probabilidade de um manejo adequado das lesões reabsorvidas (LIEDKE *et al.*, 2009; ESTRELA *et al.*, 2009). A TCFC proporciona um diagnóstico preciso com imagens de alta resolução e pouca interferência do observador.

Segundo Patel *et al.* (2009), embora a técnica radiográfica tenha resultado um nível aceitável de precisão, a exatidão superior da tomografia computadorizada por feixe cônico pode resultar em uma revisão das técnicas radiográficas utilizadas para avaliar reabsorções radiculares. A Figura 03 evidencia uma reabsorção inflamatória externa no elemento 22. Através dos cortes transaxiais (A) e axiais (B), pode-se observar com exatidão a extensão da lesão inflamatória.

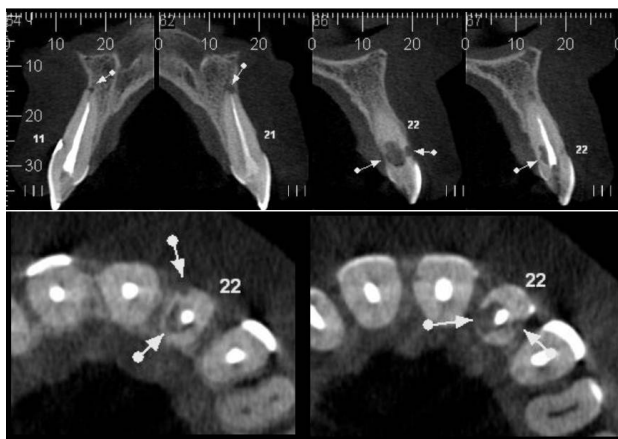


Figura 03: A) Cortes transaxiais 1mm, B) Cortes axiais, evidenciando a extensão da reabsorção inflamatória externa (setas).

DISCUSSÃO

Embora o diagnóstico por imagens seja uma parte indispensável na prática odontológica, tais exames envolvem a exposição de pacientes à radiação ionizante. A filosofia de segurança da radiação utiliza o princípio ALARA (*As Low As Reasonably Achievable*), acrônimo para a expressão “tão baixo quanto razoavelmente exequível”, como base para orientar todas as etapas do uso de radiação, os projetos de instalações dos equipamentos de irradiação e os procedimentos de proteção. (WHITE e MALLVA, 2012). Embora haja fatores positivos no uso da TCFC, como obtenção de imagens de alta resolução e tridimensionalidade, o exame tomográfico apresenta doses de radiação e custos mais elevados do que as radiografias intraorais e panorâmicas convencionais, sendo assim considerada somente quando técnicas radiográficas convencionais não são suficientes para o correto diagnóstico.

Ainda como uma técnica imaginológica, apresenta interferência. Ressalta-se que objetos metálicos podem gerar artefatos indesejáveis nas imagens da tomografia, destacando-se restaurações metálicas, implantes osseointegrados, aparelhos ortodônticos, núcleos intrarradiculares e próteses fixas (LEMMENS *et al.*, 2009). Este efeito chamado de “*beam hardening*” faz com que a borda do objeto tenha a aparência mais brilhante do que o centro do objeto. Fatores como campo de visão, espessura do corte e dosagem do aparelho podem interferir no aumento ou na redução de artefatos metálicos nas imagens tomográficas.

Este artigo tenta examinar o campo de aplicações da TCFC e fornecer uma visão geral com o intuito de que este conhecimento forme uma base para a decisão clínica adequada, tendo como referência específica aos critérios de seleção para as aplicações endodônticas de TCFC.

CONCLUSÃO

Este artigo de revisão tem o intuito de fornecer uma base para a decisão clínica, tendo como referência específica aos critérios de seleção para as aplicações endodônticas da Tomografia Computadorizada por Feixe Cônico.

REFERÊNCIAS BIBLIOGRÁFICAS

- Bernardes, R.A.; Moraes, I.G.; Duarte, M.A.H.; Azevedo, B.C.; Azevedo JR; Bramante, C.M. *Use of cone-beam volumetric tomography in the diagnosis of root fractures*. Oral Surg., Oral Med., Oral Pathol., Oral Radiol. and Endod. 2009 ago, v: 108, n. 2, p: 270-7.
- Butt, A.; Mahoney, M.; Savage, N.W. *The impact of computer display performance on the quality of digital radiographs: A review*. Aust Dent J. 2012 mar, v: 57, n:1, p:16-23.
- Cavalcanti, M. *Tomografia computadorizada por feixe cônico*. Interpretação e diagnóstico para o Cirurgião-Dentista. 1ª Edição. Editora Santos. 2010, 216p.
- Durack, C.; Patel, S.; Davies, J.; Wilson, R.; Mannocci, F. *Diagnostic accuracy of small volume cone beam computed tomography and intraoral periapical radiography for the detection of simulated external inflammatory root resorption*. Int Endod J. 2011 fev, v: 44, n:2, p:136-47.
- Estrela, C.; Bueno, M.R.; de Alencar, A.H.G.; Mattar, R.; Valladares, J.N.; Azevedo, B.C.; Estrela, C.R.A. *Method to evaluate inflammatory root resorption by using cone beam computed tomography*. Int. Endod. J. 2009, v: 35, n: 11, p: 1491-7.
- Estrela, C.; Bueno, M.R.; Leles, C.R. *et al. Accuracy of cone beam computed tomography and panoramic and periapical radiography for detection of apical periodontitis*. J Endod. 2008, v: 34, p:273-9.
- Howerton, W.B.; Mora Jr, M.A. *Advancements in digital imaging: What is new and on the horizon?* JADA, 2008, v: 139, p: 20-4.
- Lemmens, C.; Faul, D.; Nuyts, J. *Suppression of metal artifacts in CT using a reconstruction procedure that combines MAP and projection completion*. IEEE Trans. Med. Imaging. 2009, v: 28, n. 2, p: 250-60.
- Liedke, G.S.; Silveira, H.E.D.; Silveira, H.L.D.; Dutra, V.; Figueiredo, J.A.P. *Influence of voxel size in the diagnostic ability of cone beam tomography to evaluate simulated external root resorption*. Int. Endod. J. 2009, v:35, p: 233-5.
- Mora, M.A.; Mol, A.; Tyndall, D.A.; Rivera, E.M. *In vitro assessment local computed tomography for the detection of longitudinal tooth fractures*. Oral Surg Oral Pathol Oral Radiol Endod. 2007 jun, v:103, n: 6, p: 825-9.
- Mortman, R.E. *Technologic advances in endodontics*. Dent Clin North Am. 2011 jul, v: 55, n:3, p: 461-80, vii-viii.
- Patel, S.; Kanagasigam, S.; Mannocci, F. *Cone beam computed tomography (CBCT) in endodontics*. Dent Update. 2010 jul-ago, v:37, n:6, p:373-9.
- Suter, V.G.; Büttner, M.; Altermatt, H.J.; Reichart, P.A.; Bornstein, M.M. *Expansive nasopalatine duct cysts with nasal involvement mimicking apical lesions of endodontic origin: A report of two cases*. J Endod. 2011 set, v:37, n:9, p:1320-6.
- Tyndall, D.A.; Kohltfarber, H. *Application of cone beam volumetric tomography in endodontics*. Aust Dent J. 2012 mar, v:57, n:1, p:72-81.
- White, S.C.; Mallya, S.M. *Update on the biological effects of ionizing radiation, relative dose factors and radiation hygiene*. Aust Dent J. 2012 mar, v:57, n:1, p:2-8.