

SIALODENITE ESCLEROSANTE CRÔNICA: RELATO DE CASO

CHRONIC SCLEROSING SIALADENITIS: REPORT CASE

Alexandre Moreira de Moraes

Staff do Serviço de Cirurgia e Traumatologia Bucomaxilofacial do Hospital Municipal Salgado Filho (RJ)

Pós-graduando em Cirurgia e Traumatologia Bucomaxilofacial (FSJ)

Indara de Melo Souza

Graduanda da Faculdade de Odontologia da Universidade Federal Fluminense (UFF-RJ)

Jackeline Nogueira de Paula Barros

Mestre em Odontologia pela Universidade Federal do Rio de Janeiro (UFRJ);

Especialista em Cirurgia e Traumatologia Bucomaxilofacial (CESVA);

Staff do Hospital Municipal Salgado Filho, Rio de Janeiro (RJ)

Rafael Meira Pimentel

Doutorando e Mestre em Odontologia.

Coordenador da Especialização em Cirurgia e Traumatologia Bucomaxilofacial (FSJ)

Especialista em Cirurgia e Traumatologia Bucomaxilofacial

Autor correspondente:

Alexandre Moreira de Moraes

Hospital Municipal Salgado Filho- Rua Arquias Cordeiro, 370 - Rio de Janeiro/ RJ

Telefone: (21) 998332758

E-mail: alem.ciencia@gmail.com

RESUMO

O tumor de Kuttner (TK), também denominado sialoadenite esclerosante crônica (SEC), representa um processo inflamatório crônico fibrosante incomum de glândula salivar. Sua etiopatogênia ainda não está bem estabelecida e em virtude de sua raridade e semelhança com uma neoplasia verdadeira, tornou-se uma lesão pouco conhecida por clínicos e patologistas. O diagnóstico final se dá por meio de análise histopatológica, a qual observa-se arquitetura lobular, extensa fibrose, inflamação linfoplasmocitária marcada, formação de folículos linfóides, atrofia acinar e fleuma obliterativa. Sendo assim, o objetivo deste artigo é descrever um caso clínico de sialoadenite esclerosante crônica diagnosticado e tratado num Hospital Público do Rio de Janeiro, fornecendo informações sobre suas características clínicas, tomográficas e histopatológicas, bem como o tratamento mais adequado para o caso estudado.

Palavras-Chave: Tumor de Kuttner, Sialoadenite Esclerosante Crônica, Neoplasia.

ABSTRACT

Kuttner's tumor (TK), also called chronic sclerosing sialoadenitis (SEC), represents an unusual chronic fibrous inflammatory process of the salivary gland. Its etiopathogenesis is still not well established and due to its rarity and similarity to a true neoplasm, it has become a lesion little known by clinicians and pathologists. The final diagnosis is made through histopathological analysis, which shows lobular architecture, extensive fibrosis, marked lymphoplasmacytic inflammation, formation of lymphoid follicles, acinar atrophy and obliterative phlegm. Therefore, the objective of this article is to describe a clinical case of chronic sclerosing sialoadenitis diagnosed and treated at a Public Hospital in Rio de Janeiro, providing information on its clinical, tomographic and histopathological characteristics, as well as the most appropriate treatment for the case studied.

Keywords: Kuttner's Tumor, Chronic Sclerosing Sialoadenitis, Neoplasm.

INTRODUÇÃO

A sialoadenite esclerosante crônica (SEC) ou tumor de Kuttner (KT) é considerada uma patologia rara de glândulas salivares, cujo processo inflamatório crônico é observado de forma intensa, associado à fibrose do tecido glandular. Embora tenha sua etiologia, fisiopatologia e evolução descritas há muitos anos na literatura, essa lesão constitui uma entidade pouco conhecida por clínicos e patologistas (ELLIS et al., 2007).

Sendo assim, o atual trabalho tem como objetivo relatar um caso de sialoadenite esclerosante crônica em glândula submandibular, diagnosticado e tratado num Hospital Público do Rio de Janeiro, fornecendo informações sobre suas características clínicas, tomográficas e histopatológicas, bem como o tratamento mais adequado para o caso estudado.

RELATO DE CASO

Paciente J.A.F.S, sexo masculino, 61 anos, feoderma, procurou o serviço de emergência do Hospital Municipal Salgado Filho no Rio de Janeiro (HMSF-RJ), alegando dor em região submandibular esquerda. Durante a anamnese, relatou ser cardiopata e fazer uso de medicação de forma contínua. Ao exame físico o paciente apresentou-se com aumento de volume, de consistência firme, difusa, localizado em região de glândula submandibular esquerda, com aproximadamente quatro meses de evolução, sintomático à palpação, presença de trismo, disfagia e ausência de linfonodos regionais palpáveis. Ao exame tomográfico, observou-se uma região hiperdensa e bem delimitada. Foi realizada uma biópsia incisional, sob anestesia local e o material enviado ao Laboratório de Biotecnologia Aplicada da Faculdade de Odontologia da UFF (LABAFOUFF) para análise histopatológica. As hipóteses diagnósticas sugeridas foram: Sialolito, Linfoma e Tumor Epitelial.

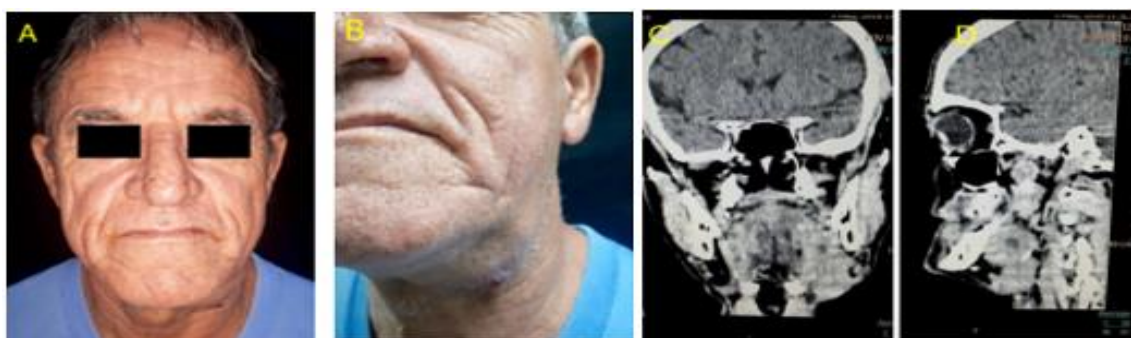


Figura A) Aspecto extra oral da lesão, evidenciando tumefação difusa em região submandibular. B) Ponto de fístula da lesão após biópsia incisional e região de tumoração. C e D) Tomografia Computadorizada em cortes coronal e sagital evidenciando dilatação de glândula submandibular esquerda e tumor associado.

O laudo histopatológico descreveu presença de “tecido conjuntivo fibroso apresentando-se densamente colagenizado, contendo escassos focos de tecido glandular constituído por ductos, alguns dilatados, e ácinos com atrofia diretamente associados a infiltrado inflamatório de linfócitos com centros germinativos. Notam-se também alguns adipócitos e tecido neural e vascular com padrões de normalidade. Dessa forma, sendo compatível com o diagnóstico de Tumor de Kuttner”. O tratamento eleito foi a exérese cirúrgica total do tumor juntamente com a glândula submandibular esquerda em centro cirúrgico, sob anestesia geral. O acesso cirúrgico de escolha foi o submandibular

(Risdon). Após divulsão e dissecação, artéria e veia facial, assim como o ducto da glândula submandibular foram ligados, bem como estruturas nervosas adjacentes preservadas. A sutura dos tecidos internos foi realizada por planos anatômicos com fio absorvível 3-0 (ácido poliglicólico) e, para a pele, optou-se pelo nylon 5-0.

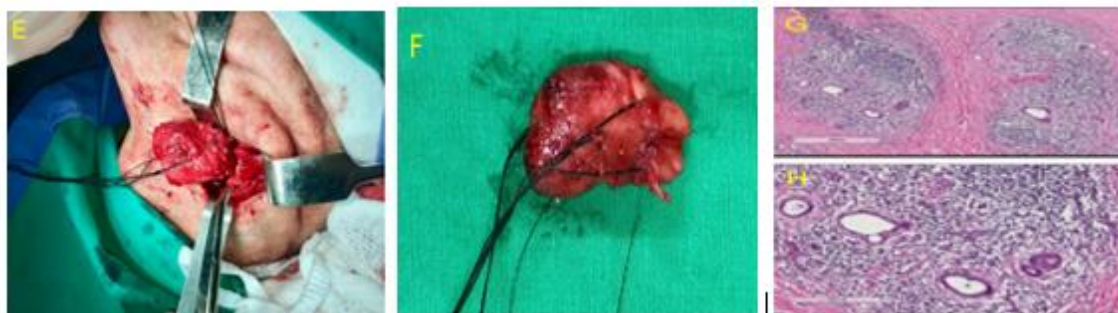

Figura E) Imagem transoperatória da exérese total da lesão com o auxílio de fios de reparo. F) Lesão tumoral benigna de formato oval, consistência firme, margens bem delimitadas e normocrômica. G e H) Lâminas de análise histopatológica (coloração HE).

DISCUSSÃO

Várias teorias foram propostas para justificar a etiologia da SEC, no entanto até agora não foi estabelecido uma causa exata, o que é corroborado com o presente estudo. Contudo, acredita-se que desordens de secreção glandular, inflamação linfocitária e reações imunes contribuem para explicar o desenvolvimento da doença em questão. E apesar da sialolitíase ser mais frequentemente associada a SEC, Poghosyan et al. (2019) observaram associação com a anemia hemolítica autoimune e Furukawa et al. (2015) com doenças relacionadas a IgG4.

Sabe-se que, embora a SEC seja uma condição inflamatória crônica, ela geralmente se comporta clinicamente como uma doença maligna, ou seja, uma massa dura, difusa e indolor em glândula. Na atual investigação o paciente apresentou-se com sintomatologia dolorosa, criando assim um dilema diagnóstico de difícil distinção apenas pela clínica e exame de imagem, o que também foi relatado na investigação realizada por Poghosyan et al. (2019).

Sua localização se dá majoritariamente, em glândula submandibular, embora também possa acometer todos os tipos de glândulas, como o caso descrito por Beriat et al. (2010) quando diagnosticaram a presença do tumor de Kutner em parótida e Lins et al. (2019) em glândula salivar menor.

A maioria dos estudos, assim como esse, defendem a biopsia incisional como principal meio de diagnóstico, porém, alguns autores como Cheuk et al. (2002) optaram pela PAAF (Punção Aspirativa por Agulha Fina) por ser um método de baixo custo com risco mínimo para o paciente e outros autores como Poghosyan et al. (2019) pela Ultrassonografia (US) como meios auxiliares de diagnóstico.

Segundo Seifert e Donath (1977), microscopicamente classifica-se a SEC em quatro estágios de acordo com seu grau de inflamação e fibrose. O primeiro estágio caracteriza-se por um infiltrado inflamatório linfocitário focal, periductal. O segundo mostra infiltração difusa de linfócitos, atrofia acinar acompanhada por fibrose periductal e lobular e metaplasia com proliferação do epitélio ductal. No terceiro ocorre redução do parênquima secretor da glândula, desenvolvimento de folículos linfóides secundários,

com centros germinativos reativos e proliferação de ductos, além da ocorrência de metaplasia escamosa. E o quarto mostra destruição da arquitetura tubular, com perda do parênquima glandular e esclerose severa.

No caso apresentado observa-se ao exame histopatológico a presença de todos os estágios, predominando o estágio 3, compatível com o tempo de evolução da lesão, o que está de acordo com os achados de Lins et al. (2019).

Para Ellis et al. (2007), o melhor método para tratamento consiste na remoção completa do tumor, não sendo necessária nenhuma medida adicional de tratamento, uma vez que esta é uma lesão totalmente benigna, o que foi constatado pelo recorrente estudo, cujo acesso cirúrgico de escolha foi o de Risdon.

CONCLUSÃO

A Sialoadenite Esclerosante Crônica é uma patologia incomum e pouco conhecida por clínicos e patologistas. Diferentemente das neoplasias malignas de glândulas salivares que afetam predominantemente a parótida, a SEC acomete com mais frequência a glândula submandibular. Embora suas características histopatológicas estejam muito bem descritas e fundamentadas pela literatura, é necessário que o diagnóstico seja preciso e cuidadoso para que o tratamento adotado tenha a resolutividade esperada. Uma vez que há outras patologias passíveis de diagnóstico diferencial com o Tumor de Kuttner, algumas potencialmente malignas, é importante informar ao paciente de que se trata de uma condição benigna e com bom prognóstico.

REFERÊNCIAS

Beriat GK, Akmansu SH, Kocatürk S, Ataoğlu O. Sialadenite esclerosante crônica (tumor de Küttner) da glândula parótida. *Malays J Med Sci*. Out 2010; 17 (4): 57-61.

Cheuk W, Chan JK. Tumor de Kuttner da glândula submandibular: achados citológicos aspirativos por agulha fina de sete casos. *Jornal americano de patologia clínica*. 1 de janeiro de 2002; 117 (1): 103-8.

Ellis GL. Lesões linfóides das glândulas salivares: malignas e benignas. *Medicina Oral, Patología Oral y Cirurgia Bucal* (Internet). Novembro de 2007; 12 (7): 479-85.

Furukawa S, Moriyama M, Kawano S, Tanaka A, Maehara T, Hayashida JN, Goto Y, Kiyoshima T, Shiratsuchi H, Ohyama Y, Ohta M. Relevância clínica do tumor de Küttner e IgG4 - relacionados com dacryoadenitis e sialoadenitis. *Doenças bucais*. Março de 2015; 21 (2): 257-62.

Lins L, Santos M, Santos A, Neto T, Paiva D. Sialoadenite esclerosante crônica em glândula salivar menor. *Rev. Cir. Traumatol. Buco-Maxilo-Fac., Camaragibe*, Janeiro de 2019; 19(1): 30-32.

Poghosyan A, Misakyan M, Sargsyan A, Khachatryan P, Hakobyan G. Sialadenite esclerosante crônica (tumor de Küttner) da glândula salivar submandibular: Nossa experiência de um relato de caso. *Relatos de casos clínicos*. Agosto de 2019; 7 (8): 1600-4.

Seifert G, Donath K. Sobre a patogênese do tumor de Küttner da glândula submandibular - Análise de 349 casos com sialadenite crônica do submandibular (tradução do autor). *HNO*. Março de 1977; 25 (3): 81.