




## MÚLTIPLAS COMPLICAÇÕES APÓS CIRURGIA ORTOGNÁTICA RELATO DE CASO CLÍNICO

Multiple complications after orthognathic surgery  
Clinical case report

Access this article online	
Quick Response Code:	
	Website: <a href="https://periodicos.uff.br/ijosd/article/view/65837">https://periodicos.uff.br/ijosd/article/view/65837</a>
	DOI: 10.22409/ijosd.v3i68.65837

**Autores:****Paula Barros Varela Abelenda**

Graduanda da Faculdade de Odontologia da Universidade Federal Fluminense

**José Luiz Carneiro Miranda**

Professor da Faculdade de Odontologia da Universidade Federal Fluminense

**Esio de Oliveira Vieira**

Professor da Faculdade de Odontologia da Universidade Federal Fluminense

**Aline Muniz de Oliveira**

Professora da Faculdade de Odontologia da Universidade Federal Fluminense

**Amauri Favieri Ribeiro**

Professor da Faculdade de Odontologia da Universidade Federal Fluminense

**Instituição na qual o trabalho foi realizado:** Universidade Federal Fluminense**Endereço para correspondência:** Faculdade de Odontologia, Universidade Federal Fluminense, Rua Mário Santos Braga, nº 30 - Campus Valonguinho, Centro, Niterói, RJ, Brasil - CEP 24040-110

### RESUMO

O presente trabalho apresenta uma breve revisão da literatura e tem como objetivo primário apresentar, a partir um relato de caso clínico, algumas



complicações pós-operatórias diagnosticadas em uma paciente submetida à cirurgia para tratar deformidade dentofacial do tipo classe II de Angle e excesso vertical de maxila. Assim como, o tratamento proposto para algumas dessas sequelas e o acompanhamento da evolução do caso. O caso clínico em questão demonstrou a necessidade imperativa do acompanhamento dos pacientes submetidos a cirurgias ortognáticas. Pela proximidade de acidentes anatômicos importantes, o aparecimento de complicações pós operatórias tem que ser sempre consideradas, de forma que medidas terapêuticas consigam mitigar ou muitas das vezes curar lesões decorrentes do ato cirúrgico.

**Palavras-chave:** Deformidade Dentofacial, Cirurgia Ortognática, Complicações, Tratamento Endodôntico.

## ABSTRACT

The present work presents a brief review of the literature and its primary objective is to present, based on a clinical case report, some postoperative complications diagnosed in a patient undergoing surgery to treat Angle class II dentofacial deformity and vertical excess of jaw. As well as the proposed treatment for some of these sequelae and monitoring the evolution of the case. The clinical case in question demonstrated the imperative need to monitor patients undergoing orthognathic surgeries. Due to the proximity of important anatomical accidents, the appearance of post-operative complications must always be considered, so that therapeutic measures can mitigate or often cure injuries resulting from the surgical procedure.

**Keywords:** Dentofacial Deformity, Orthognathic Surgery, Complications, Endodontic Treatment.

## INTRODUÇÃO

As cirurgias ortognáticas são procedimentos cirúrgicos que tem como objetivo corrigir discrepância esquelética severa, sendo indicada para pacientes com maloclusões, apneia obstrutiva do sono e disfunção temporomandibular por meio da manipulação da maxila, mandíbula e/ou mento (SEO HJ; CHOI YK, 2021). Assim como qualquer procedimento cirúrgico, a cirurgia ortognática pode apresentar complicações que acontecem antes, durante ou depois do ato cirúrgico, sendo o último mais recorrente.

## REVISÃO DA LITERATURA

A primeira descrição de osteotomia mandibular para correção de mordida aberta anterior foi realizada em 1849 pelo médico e dentista Simon P. Hüllihen (BELL RB, 2018). Apesar disso, apenas em 1979 foi relatada a primeira complicação pós cirurgia ortognática (PIECUCHFF; WEST RA, 1979).

Na década seguinte, uma série de estudos foram compartilhados expondo outras sequelas relativas a complicações pós-operatórias relacionadas com essa modalidade cirúrgica, entre elas as alterações pulpares. Em uma pesquisa longitudinal com 51 pacientes que foram submetidos a osteotomia Le Fort I, demonstrou-se que a chance de perda de sensibilidade pulpar aumentava em dentes adjacentes a osteotomia interdental e nos ápices de caninos próximos da osteossíntese a fios de aço. Entretanto, o baixo número de casos de perda de sensibilidade dental anos após a cirurgia ortognática indicava que se tratava de uma complicação rara. E menos comum ainda eram os casos de necrose pulpar (VEDTOFTE; NATTESTAD, 1989). Outra pesquisa com o mesmo grupo de pacientes observou-se a prevalência de obliteração dos canais pulpares, apontando uma maior frequência dessa alteração em caninos e pré-molares, principalmente os próximos da osteotomia vertical interdental. Duas hipóteses foram levantadas para explicar a causa desse fenômeno: a mudança na vascularização sanguínea pós cirurgia ou a combinação da cirurgia com o tratamento ortodôntico. Por fim, foi ressaltado a importância do acompanhamento de radiografias periapicais com intuito de acompanhar se os dentes viriam apresentar sinais de necrose pulpar (VEDTOFTE, 1989).

Um experimento realizado com 15 primatas submetidos a osteotomia Le Fort I maxilar, foi realizado com objetivo de identificar por meio do estudo histológico as alterações pulpares pós cirurgia. Concluiu-se que um quarto dos dentes apresentou degeneração celular, um oitavo se caracterizava como necrose pulpar e quase a metade dos dentes apresentaram modificações celulares, principalmente os dentes posteriores. As mudanças pulpares incluíam degeneração de nervos mielinizados, formação de osteodentina e osteóide, além de necrose (BROWNE; BRADY; FRAME, 1990). Outro achado clínico que se tornou alvo de análise foi a alteração vascular após cirurgia ortognática.

Um ensaio clínico, cujos propósitos avaliaram o uso do Laser Doppler Flowmeter na medição do fluxo de sangue pulpar e as consequências da osteotomia maxilar Le Fort I na corrente sanguínea da polpa dos incisivos centrais superiores, encontrou diferenças no antes e depois da cirurgia. Em primeiro lugar, imediatamente após a cirurgia o volume sanguíneo aumentava, o que poderia ser causado pela resposta inflamatória. Todavia, seis meses após a cirurgia

havia uma redução significativa quando comparado a antes da osteotomia. Parece que essa alteração pode causar a perda da vitalidade pulpar e descoloração dental. Por conta disso, o paciente deve ser informado sobre os riscos antes da cirurgia para que, caso aconteça, seja realizado um tratamento endodôntico (BUCKLEY *et al.*, 1999).

Investigações mais recentes, apontam que metade dos casos reportados de complicação da cirurgia ortognática são de perda de sensibilidade temporária ou permanente, principalmente com interrupção ou laceração do nervo alveolar inferior. Imediatamente após a cirurgia, quase todos os pacientes descreveram alteração na sensibilidade. Observou-se também que a maioria dos casos de parestesia se resolvem dentro de 1 ano. De acordo com Hanzelka *et al.*, cerca de 3% de casos permanecem com o mesmo sintoma após um ano da cirurgia, sendo mais prevalente no lado esquerdo (HANZELKA *et al.*, 2011).

A osteotomia sagital bilateral da mandíbula tem um maior risco de danificar o nervo alveolar inferior por conta da proximidade. Isso pode acontecer em qualquer momento no decorrer da realização da técnica, seja durante a dissecação do ramo ascendente da mandíbula, no corte do osso, enquanto é feito o deslocamento dos fragmentos ósseos adjacentes ou ainda por conta da compressão ou alongamento dos fragmentos após estabilização (ZARONI *et al.*, 2019). No que diz respeito, os fatores de risco para dano ao nervo alveolar inferior durante a cirurgia ortognática encontram-se: a idade do paciente, a duração da cirurgia, a experiência do cirurgião, o tipo de procedimento, o avanço mandibular acima de 10mm, o tipo de fixação (a fixação bicortical tem risco aumentado), o espaço cirúrgico no lado medial do ramo da mandibular, seguido da manipulação do nervo ali alocado e o limiar de sensibilidade do paciente antes da cirurgia (JĘDRZEJEWSKI *et al.*, 2015; SEIFERT *et al.*, 2022).

Além disso, existe uma correlação entre a osteotomia Le Fort I e danos aos nervos cranianos. A técnica Le Fort I consiste em dois princípios: a disjunção pterigomaxilar e a fratura maxilar para baixo, o que por um lado permite mobilidade da maxila, porém também aumenta a chance de complicações vasculares e nervosas. De acordo com dos Santos Alves *et al.*, o mais impactado é o nervo trigêmeo, seguido pelo oculomotor, abducente, óptico, facial, vago e por fim acessório. O sintoma mais comumente associado a Le Fort I é a hipoestesia maxilar, devido ao dano causado ao nervo alveolar superior, palatino maior, nasopalatino e infraorbital (DOS SANTOS ALVES *et al.*, 2019).

Da mesma forma, o maior número de casos de remoção de mini placas após cirurgia ortognática na mandíbula em comparação com a maxila, torna a fixação na mandíbula um fator de risco (ADATIA *et al.*, 2022). A explicação para esse

fenômeno pode ser encontrada na diferença anatômica das duas estruturas, uma vez que a mandíbula sofre mais tensões musculares e traumas cirúrgicos durante a perfuração por conta do seu osso cortical ser mais espesso, como também por ser menos vascularizada que a maxila. (GÓMEZ-BARRACHINA *et al.*, 2020). O sexo feminino e o tabagismo são outros fatores de risco e as causas da extração mais frequentes são: infecção, placa exposta e sensação de placas palpáveis (MOHAMAD *et al.*, 2022).

Ainda no que diz respeito a mandíbula, o termo “bad split” é dado a um tipo de fratura não favorável que ocorre nela durante a cirurgia ortognática e pode resultar em infecção, sequestro ósseo de fragmentos, retardo na consolidação óssea e pseudoartrose (AARABI *et al.*, 2014). O sequestro ósseo é definido como pedaços ósseos que se separaram da parte vital e sem a vascularização necrosaram, sendo mais vulneráveis a infecção, podendo apresentar esfoliação ou serem expulsos espontaneamente do organismo.

Diante disso, esse trabalho é relevante por difundir conhecimento de eventuais injúrias pós-operatórias relacionadas a cirurgia ortognática que ainda são pouco conhecidas. Em se tratando de um caso clínico, vale ressaltar a importância na assistência ao processo de recuperação do quadro de saúde da paciente e as medidas que foram tomadas no decorrer da complicação.

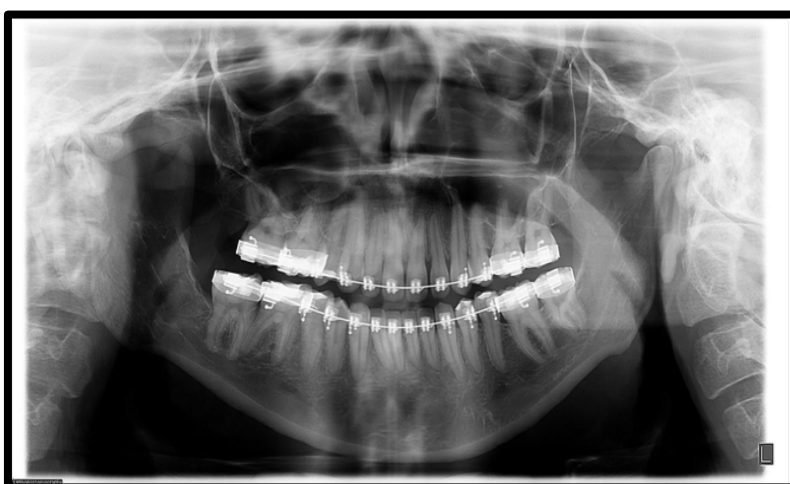## **OBJETIVO PRIMÁRIO**

O presente trabalho apresenta uma breve revisão da literatura e tem como objetivo primário apresentar, a partir um relato de caso clínico, algumas complicações pós-operatórias diagnosticadas em uma paciente submetida à cirurgia para tratar deformidade dentofacial do tipo classe II de Angle e excesso vertical de maxila. Assim como, o tratamento proposto para algumas dessas sequelas e o acompanhamento da evolução do caso.

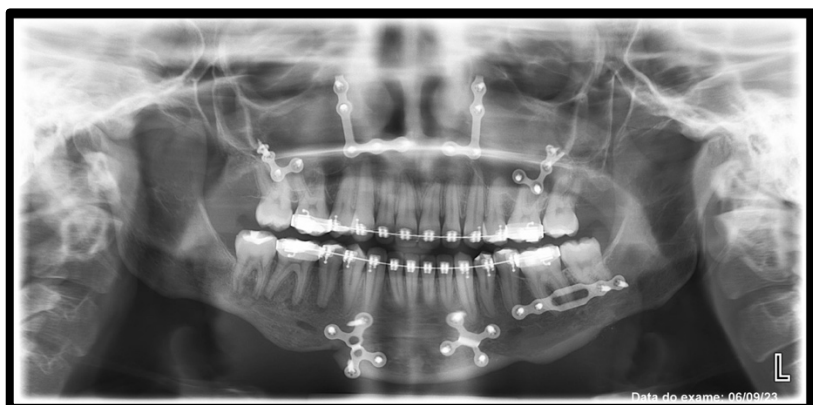
## **RELATO DO CASO CLÍNICO**

Paciente do sexo feminino, 24 anos, sem história patológica pregressa nem alergias, procurou atendimento na clínica Periodontia Avançada na Universidade Federal Fluminense, com histórico de cirurgia ortognática. Sua queixa principal era a exposição de tábua óssea na região posterior aos molares do lado direito (Figura 1). Durante a anamnese, foi relatado que a cirurgia ortognática foi feita no dia 07/06/2022, e, por conta da infecção e exposição óssea, a placa de titânio do lado afetado foi removida em janeiro de 2023. Todavia, os sintomas não

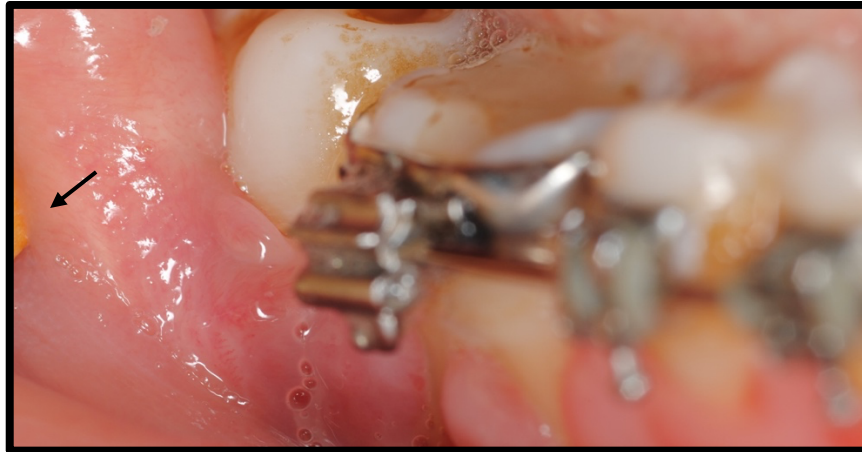houve remissão de sintomas. Dessa forma, em agosto de 2023 foi realizado um procedimento de desbridamento, além de prescrito Clavulin 500mg de 8 em 8 horas por uma semana. Sem sucesso, o procedimento foi repetido em outubro de 2023, ocasião na qual foi prescrito Amoxicilina de 500mg por duas semanas, três vezes ao dia. No exame clínico, notou-se ainda vermelhidão do tecido mole, liberação de secreção purulenta e hipoestesia. Nessa data foi solicitada uma nova radiografia do tipo panorâmica que apontou áreas radiolúcidas associadas aos ápices dos dentes 45 e 46, bem como a paralisação do processo de fechamento apical do dente 47 (Figura 2).



**Figura 1:** Radiografia panorâmica antes do procedimento cirúrgico.  
(Junho 2022)



**Figura 2:** Radiografia panorâmica 1 ano após o procedimento cirúrgico  
(Agosto de 2023)

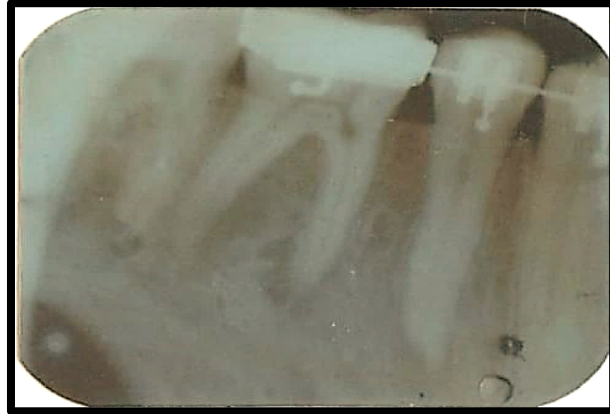

**Figura 3:** Fotografia demonstra a presença de espícula óssea e drenagem de secreção purulenta na região dos molares inferiores no lado direito

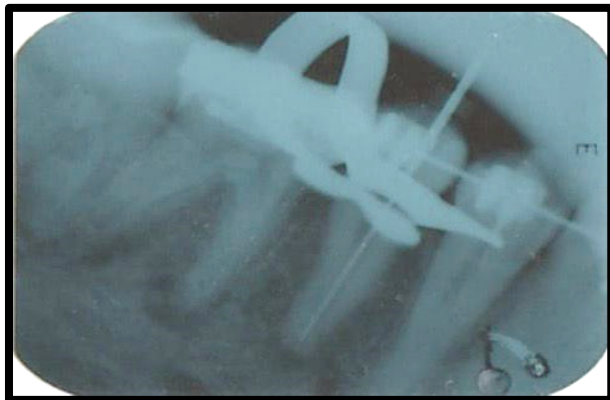
Ao comparar as 2 radiografias do tipo panorâmicas confeccionadas antes (Figura 1) e quatorze meses pós-intervenção cirúrgica (Figura 2), observou-se áreas radiolúcidas circunscritas aos ápices dos dentes 45, 46 e 47. Esses achados radiográficos indicaram a existência de complicações endodônticas relacionadas a cirurgia ortognática.

Para a confirmação do diagnóstico de necrose pulpar foram realizados testes de vitalidade pulpar (teste térmico) utilizando o spray Endo Ice, nos dentes 45, 46 e 47. Diante do resultado de resposta negativa ao teste térmico foram indicados os tratamentos endodônticos desses dentes. Preliminarmente, foi feita uma raspagem supragengival no sextante inferior do lado direito com aparelho de ultrassom para reduzir a inflamação gengival na região. Por conta da hipoestesia, a paciente não necessitou de anestesia local para o acesso coronário no 45. Após essa etapa foi realizada fase do pré - alargamento com as brocas Gates em sequência 3-2-1 e utilizado o localizador apical que determinou o comprimento de trabalho de 20 mm. Durante o acesso e a instrumentação do canal foi observado que ele se apresentou totalmente vazio. A lima 20 foi a primeira a chegar no comprimento de trabalho (CT), ou seja, era a lima de diâmetro anatômico. O canal teve seu diâmetro alargado manualmente até a lima 45, o que a torna lima de diâmetro cirúrgico ou de memória. Durante a etapa do preparo químico-mecânico foi seguido o protocolo de irrigação dos canais radiculares. Assim como no final dessa fase, em primeiro lugar fizemos uso de NaCl, seguido do EDTA, repetindo NaCl e por fim soro estéril. Prontamente o único canal foi secado com cones de papel estéreis e preenchido com o cone guta percha do mesmo tamanho da lima de memória e cones acessórios, que foram juntamente cimentados para a obturação do canal.

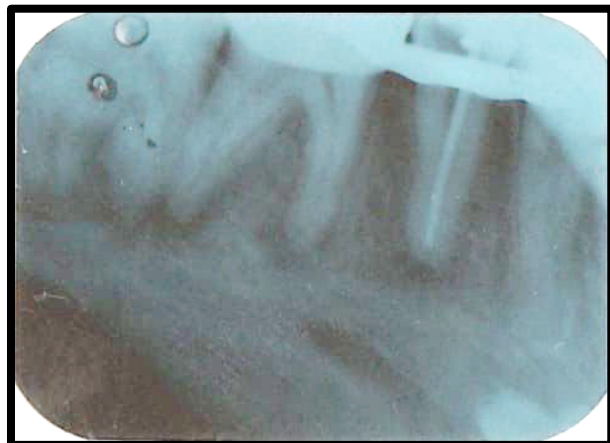Abaixo a sequência do tratamento endodôntico e acompanhamento por 1 ano do tratamento endodôntico do elemento dentário 45.



**Figura 4:** Radiografia inicial

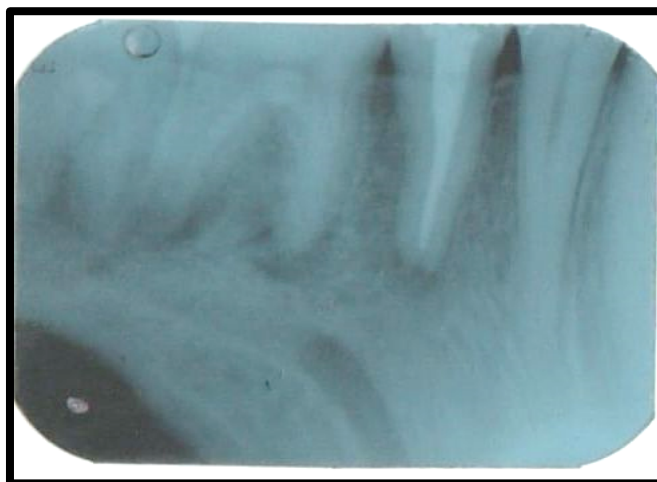


**Figura 5:** Radiografia de odontometria  
comprimento de trabalho (CT) 20 mm

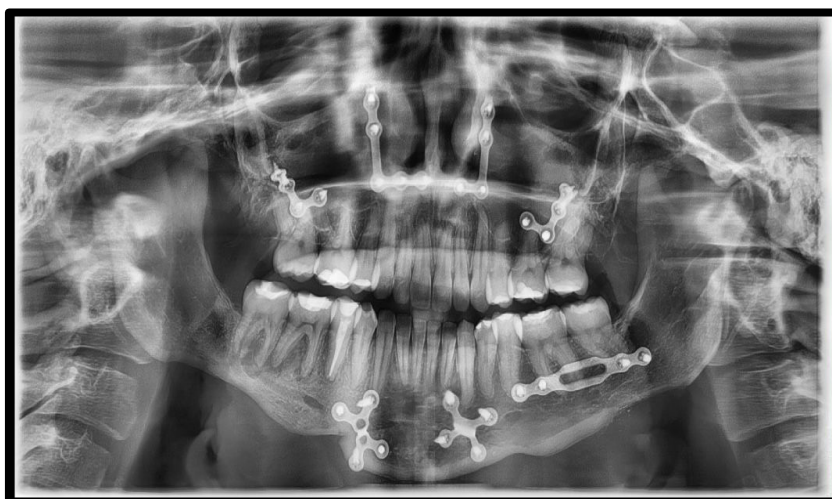

**Figura 6:** Radiografia para seleção do cone principal  
de guta percha (45)





**Figura 7:** Radiografia periapical final



**Figura 8:** Radiografia panorâmica de controle 5 meses após o término do tratamento endodôntico

Decorridos 9 meses do tratamento endodôntico, por meio de nova radiografia do tipo panorâmica é possível observar o reparo da lesão periapical no 45.

No momento estamos aguardando o retorno da paciente para finalizar os tratamentos endodônticos do elemento dentário 47.

## CRITÉRIOS DE INCLUSÃO

Mulher, 25 anos, sem história patológica pregressa nem nenhuma alergia relatada, apresentava deformidade dentofacial funcional do tipo classe II de Angle e excesso vertical de maxila até optar pelo tratamento cirúrgico, onde foi realizado primeiramente um avanço de 6mm da mandíbula e posteriormente giro anti-horário mais avanço de 2mm da maxila.



## RISCOS

Todas as formas de identificação foram removidas desse relato, preservando o anonimato do paciente com intuito de evitar qualquer constrangimento ou desconforto. Ademais, as imagens foram obtidas com autorização, visto que foi assinado o termo de cessão do uso de imagem e o termo de consentimento livre e esclarecido.

## BENEFÍCIOS

O benefício imediato que a paciente obteve foi a identificação de problemas que ainda não haviam sido observados, ou seja, o diagnóstico da paralização do processo de fechamento apical do dente 47, e áreas radiolúcidas circunscritas aos ápices dentários dos dentes 46 e 45. A vantagem subsequente será a adequação do meio bucal e tratamento endodôntico dos dentes afetados, bem como o acompanhamento da paciente.

## CONCLUSÕES

O caso clínico em questão demonstra a necessidade imperativa do acompanhamento dos pacientes submetidos a cirurgias ortognáticas. Pela proximidade de acidentes anatômicos importantes, o aparecimento de complicações pós operatórias tem que ser sempre consideradas, de forma que medidas terapêuticas consigam mitigar ou muitas das vezes curar lesões decorrentes do ato cirúrgico.

Sequestros ósseos, parestesia (perda de sensibilidade temporária ou definitiva), necrose pulpar com consequente escurecimento de coroas dentais são algumas das complicações que podem ocorrer nesse tipo de modalidade cirúrgica. O paciente deve sempre ser informado dessas intercorrências e devidamente instruído para comunicar qualquer alteração eventualmente constatada.

## REFERÊNCIAS BIBLIOGRÁFICAS

1. SEO, H. J.; CHOI, Y. K. Current trends in orthognathic surgery. **Archives of Craniofacial Surgery**, v. 22, n. 6, p. 287–295, 1 dez. 2021.



2. BELL, R. B. **A History of Orthognathic Surgery in North America.** **Journal of Oral and Maxillofacial Surgery** W.B. Saunders, ,1 dez. 2018.
3. PIECUCH, J. F.; WEST, R. A. Spontaneous pneumomediastinum associated with orthognathic surgery. **Oral Surgery, Oral Medicine, Oral Pathology**, v. 48, n. 6, p. 506–508, dez. 1979.
4. VEDTOFTE, P. Pulp canal obliteration after Le Fort I osteotomy. **Dental Traumatology**, v. 5, n. 6, p. 274–278, 27 dez. 1989.
5. BROWNE, R. M.; BRADY, C. L.; FRAME, J. W. **Tooth pulp changes following Le Fort I maxillary osteotomy in a primate model** **British Journal of Oral/ and MeriNofocinl Surgery**, 1990.
6. BUCKLEY, J. G. et al. An Evaluation of the Changes in Maxillary Pulpal Blood Flow Associated with Orthognathic Surgery. **British Journal of Orthodontics**, v. 26, n. 1, p. 39–45, 16 mar. 1999
7. HANZELKA, T. et al. The role of intraoperative positioning of the inferior alveolar nerve on postoperative paresthesia after bilateral sagittal split osteotomy of the mandible: Prospective clinical study. **International Journal of Oral and Maxillofacial Surgery**, v. 40, n. 9, p. 901–906, set. 2011.
8. ZARONI, F. M. et al. Complications associated with orthognathic surgery: A retrospective study of 485 cases. **Journal of Cranio-Maxillofacial Surgery**, v. 47, n. 12, p. 1855–1860, 1 dez. 2019.
9. JĘDRZEJEWSKI, M. et al. **Preoperative, intraoperative, and postoperative complications in orthognathic surgery: a systematic review.** **Clinical Oral Investigations** Springer Verlag, 26 mar. 2015.
10. SEIFERT, L. B. et al. Comparison of two surgical techniques (HOO vs. BSSO) for mandibular osteotomies in orthognathic surgery—a 10-year retrospective study. **Oral and Maxillofacial Surgery**, v. 27, n. 2, p. 341–351, 1 jun. 2022.
11. DOS SANTOS ALVES, J. M. et al. **Cranial nerve injuries in Le Fort I osteotomy: a systematic review.** **International Journal of Oral and Maxillofacial Surgery** Churchill Livingstone ,1 maio 2019.



12. ADATIA, A. et al. Titanium miniplate removal after joint orthodontic–orthognathic surgery treatment: a 10-year retrospective hospital-based audit. **Annals of the Royal College of Surgeons of England**, v. 104, n. 7, p. 525–529, 1 jul. 2022.
13. R. GÓMEZ-BARRACHINA et al. Titanium plate removal in orthognathic surgery: prevalence, causes and risk factors. A systematic literature review and meta-analysis. **Int. J. Oral Maxillofac. Surg.**, 2020.
14. MOHAMAD, N. H. et al. A 7-Year Retrospective Analysis of Titanium Plates Removal Following Orthognathic Surgery. **Journal of Maxillofacial and Oral Surgery**, v. 21, n. 3, p. 743–746, 1 set. 2022.
15. AARABI, M. et al. Relationship between mandibular anatomy and the occurrence of a bad split upon sagittal split osteotomy. **Journal of Oral and Maxillofacial Surgery**, v. 72, n. 12, p. 2508–2513, 1 dez. 2014.