

Celiotomia e gastrotomia para remoção cirúrgica de corpos estranhos em axolote (*Ambystoma mexicanum*): relato de caso*

Celiotomy and gastrotomy for surgical removal of foreign bodies in axolotl (*Ambystoma mexicanum*): case report

Giovana Galerani,** Igor Moretto Soffo,*** Felipe Nunes Felipe***

Resumo

A ingestão de corpos estranhos em aquários artificiais é uma ocorrência frequente observada na clínica cirúrgica de anfíbios criados como pets, o que inclui os axolotes (*Ambystoma mexicanum*). O presente relato descreve um caso de ingestão de sete corpos estranhos em um axolote macho, de cinco meses de idade, com histórico de abaulamento irregular e irreduzível da superfície corpórea ventral, de consistência firme. Na anamnese foi informado que o animal habitava um aquário com substrato de cascalhos. Ao exame físico, o axolote apresentou bom estado geral e parâmetros vitais dentro da normalidade para a espécie. Os materiais deglutidos foram identificados em região gástrica por meio de exame radiográfico corpóreo total, e suas características condiziam com o substrato utilizado no aquário do paciente. Como protocolo anestésico, foi priorizada a imersão em Isoflurano e gás oxigênio, com o objetivo de atingir a via branquial e, ocasionalmente, transdérmica. A remoção cirúrgica foi feita através de celiotomia e gastrotomia em ambiente aquático com temperatura, pH e coleção bacteriana controlados, conforme literatura disponível e tendo em consideração a natureza, diâmetro e localização dos corpos estranhos. Após cinco e quinze dias do procedimento, acompanhou-se a cicatrização da ferida cirúrgica, sendo possível constatar bom restabelecimento da continuidade dos tecidos e bom estado geral do paciente.

Palavras-chave: anestesia por imersão, anfíbio, clínica cirúrgica, Isoflurano.

Abstract

The ingestion of foreign bodies in artificial aquariums is a frequent occurrence observed in the surgical clinic of amphibians raised as pets, which includes axolotls (*Ambystoma mexicanum*). The present report describes a case of ingestion of seven foreign bodies in a male axolotl, five months old, with a history of irregular and irreducible bulging of the ventral body surface, with firm consistency. In the anamnesis, it was reported that the animal inhabited an aquarium with gravel substrate. On physical examination, the axolotl showed good general condition and vital parameters within the normal range for the species. The swallowed materials were identified in the gastric region by means of total body radiographic examination, and their characteristics were consistent with the substrate used in the patient's aquarium. As anesthetic protocol, immersion in Isoflurane and oxygen gas was prioritized, in order to reach the branchial and, occasionally, transdermal route. Surgical removal was performed through celiotomy and gastrotomy in an aquatic environment with controlled temperature, pH and bacterial collection, according to available literature and taking into account the nature, diameter and location of foreign bodies. After five and fifteen days of the procedure, the healing of the surgical wound was monitored, showing a good restoration of tissue continuity and a good general condition of the patient.

Keywords: amphibian, immersion anesthesia, Isoflurane, surgical clinic.

Introdução

O axolote (*Ambystoma mexicanum*) é um anfíbio pertencente à Ordem dos urodelos (ZULLIAN, 2016), na qual se encontram os únicos vertebrados com capacidade de regeneração de múltiplos tecidos e estruturas corporais complexas, incluindo membros, cauda, pele, medula espinal, tecido muscular, coração e cérebro (ROY; LÉVESQUE, 2006; VOSS; EPPERLEIN; TANAKA, 2009; LOPEZ et al., 2014; THYGESEN et al., 2019). Assim, muitos estudos são desenvolvidos para a produção de axolotes transgênicos e matrizes de expressão gênica, a fim de

obter o mapeamento molecular das vias de renovação tecidual (VOSS; EPPERLEIN; TANAKA, 2009; THYGESEN et al., 2019). Em razão de sua habilidade regenerativa, essa espécie de salamandra também desempenha funções importantes no âmbito da oncologia, doenças relacionadas ao envelhecimento, cardiogênese, embriogênese e desenvolvimento pós-embriônico, sendo um modelo único de pesquisa nos ramos da medicina, com ênfase para cirurgias e procedimentos invasivos (VOSS; EPPERLEIN; TANAKA, 2009; ZULLIAN, 2016).

A inadequação de manejo, má qualidade dos alimentos e das instalações, além das situações de estresse a que

*Recebido em 10 de dezembro de 2020 e aceito em 28 de abril de 2021.

**Graduada de Medicina Veterinária da Universidade Paulista (UNIP), campus Swift, Campinas, São Paulo, Brasil. E-mail: gigalerani@gmail.com.

***Médico Veterinário autônomo, Campinas, São Paulo, Brasil.

são submetidos, predisõem os axolotes a desenvolverem enfermidades, com ênfase em patologias dermatológicas, respiratórias e digestivas, uma vez que são mais facilmente detectadas e apresentam as maiores incidências. No entanto, muitas alterações apenas são identificadas em estágios mais avançados, dificultando ou impossibilitando as abordagens terapêuticas (GONZÁLEZ; ZAMORA, 2014).

Grande número de axolotes são encontrados atualmente em cativeiro, sendo tidos como pets ou expostos em zoos, museus e aquários (GRESENS, 2004), aumentando o número de atendimentos médico-veterinários dessa espécie em clínicas e hospitais especializados em animais silvestres. Dentre as doenças não infecciosas, podem ocorrer irritações cutâneas, traumatismos, neoplasias e ingestão de corpos estranhos (GONZÁLEZ; ZAMORA, 2014). O axolote possui o hábito de explorar seu ambiente e, ao encontrar objetos com odor ou aparência semelhante a alimentos, podem ingeri-los, o que inclui cascalhos e pedaços de decorações utilizadas em seus aquários (GRESENS, 2004).

O objetivo do presente trabalho é relatar a realização de técnicas cirúrgicas de celiotomia e gastrotomia em um axolote para remoção de corpos estranhos em região gástrica, bem como descrever os métodos de indução e recuperação anestésicas e o acompanhamento pós-cirúrgico.

Relato de caso

Um axolote macho, de 5 meses de idade e peso de 147 gramas, foi atendido em um hospital veterinário de Campinas (São Paulo), apresentando abaulamento irregular da superfície corpórea ventral, de consistência firme, que não reduziu após o período de digestão, sendo incompatível com as condições nutricionais fisiológicas para a espécie. A partir da anamnese, obteve-se a informação de que o paciente era mantido em aquário com substrato de cascalhos do tipo fundo de rio. O animal não apresentava anorexia, apatia ou manifestações clínicas gastrointestinais. Ao exame físico, não foram encontradas alterações dos parâmetros vitais e o animal apresentou bom estado geral.

Foi priorizada a realização de exame radiográfico corpóreo total, em incidências dorsoventral, látero-lateral esquerda e látero-lateral direita, através do qual foram identificados 7 corpos estranhos com aspecto irregular, diâmetros entre 2 e 11 milímetros, e localização correspondente ao compartimento gástrico da espécie (Figura 1). As características dos materiais condiziam com o substrato utilizado em seu aquário de habitação. Com base em literatura disponível, optou-se pela remoção cirúrgica dos corpos estranhos a partir de celiotomia e gastrotomia.

O animal foi mantido em jejum por 24 horas antes do procedimento cirúrgico. O protocolo anestésico foi realizado em ambiente controlado, com água deionizada contendo coleção bacteriana natural, temperatura de 25,7°C e pH de 6,7, no qual foi direcionado um vaporizador universal para

difusão de Isoflurano e gás oxigênio, diretamente na água, para indução e manutenção anestésicas por via branquial e, ocasionalmente, por via transdérmica (Figura 2). O axolote foi mantido em decúbito ventral até apresentar perda de equilíbrio e nocicepção, sendo então posicionado em decúbito dorsal com auxílio de uma rede de malha fina, para que as brânquias fossem mantidas submersas, enquanto a região ventral abdominal ficasse acima do nível da água. O volume de Isoflurano foi ajustado para aprofundar a anestesia até alcance do plano anestésico cirúrgico.

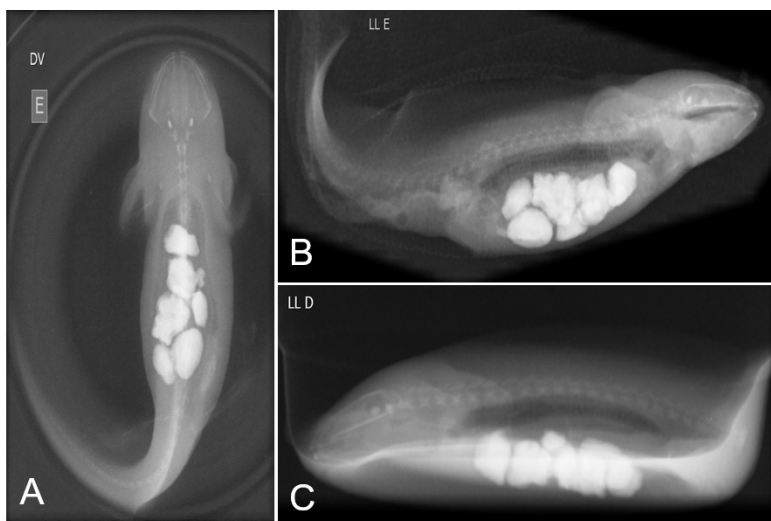


Figura 1: Exame radiográfico corpóreo total no pré-operatório em incidências dorsoventral (A), látero-lateral esquerda (B) e látero-lateral direita (C). Em todas as imagens é possível identificar 7 corpos estranhos com aspecto irregular, diâmetros entre 2 e 11 milímetros, e localização correspondente ao compartimento gástrico da espécie.




Figura 2: Ambiente controlado no qual o animal foi mantido no período trans-cirúrgico. Água deionizada contendo coleção bacteriana natural, temperatura de 25,7°C e pH de 6,7 mostrados em detalhes (A). Vaporização de Isoflurano e gás oxigênio, diretamente na água, para indução e manutenção anestésica (B).

Utilizou-se uma calha improvisada para manter o animal em decúbito dorsal e foram feitas duas suturas de reparo abdominal para apoio da pele, com fio inabsorvível sintético monofilamentar Nylon 3.0 e auxílio de pinça anatômica esterilizada, seguidas

de uma incisão única com bisturi em pele, tecido subcutâneo, musculatura abdominal e estômago, em sentido craniocaudal sobre o aumento de volume, tendo como guia as imagens radiográficas. Foram retirados sete cascalhos do compartimento gástrico, com diâmetros entre 2 e 11 milímetros, confirmando a suspeita pré-operatória (Figura 3).

A gastrorrafia foi feita com fio inabsorvível sintético monofilamentar Nylon 3.0, em padrão de sutura simples interrompido. Foi feita gastropexia com mesmo fio em padrão de sutura simples contínuo, ancorando o estômago na musculatura abdominal

e pele, seguida de celiorrafia em padrão de sutura simples interrompido (Figura 4). O procedimento teve duração média de 8 a 10 minutos.

Para recuperação anestésica, o animal foi mantido em aquário reduzido, com vaporização de gás oxigênio e volume de 1 litro de água, trocada duas vezes ao dia, sendo monitorado através de auscultação com Doppler e inspeção do retorno dos reflexos de equilíbrio. Após 20 horas de cirurgia, foram oferecidas larvas de moscas (do tipo bloodworm) e minhocas, e o paciente se alimentou normalmente.

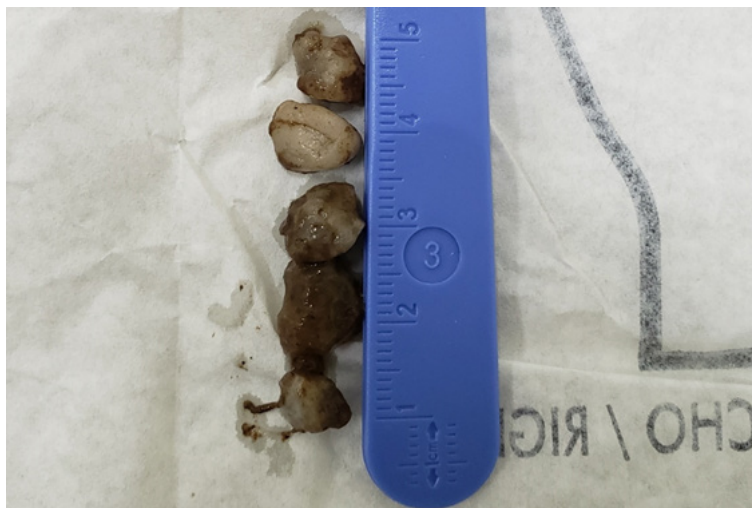

Figura 3: Sete cascalhos, com diâmetros entre 2 e 11 milímetros, retirados do compartimento gástrico do animal, confirmando a suspeita pré-operatória.

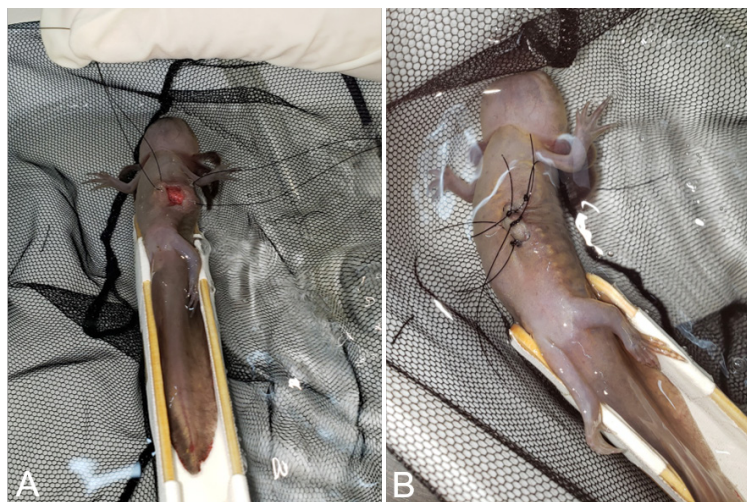

Figura 4: Síntese realizada para fechamento dos planos anatômicos seccionados no trans-operatório. Gastropexia com fio inabsorvível sintético monofilamentar Nylon 3.0, em padrão de sutura simples contínuo, ancorando o estômago na musculatura abdominal e pele (A), e celiotomia em padrão de sutura simples interrompido, com uso do mesmo fio (B).

A cicatrização da ferida cirúrgica foi acompanhada ao 5º e 15º dias pós-cirúrgicos (Figura 5), constatando bom restabelecimento da continuidade dos tecidos e bom estado geral do paciente, que foi reintroduzido em seu aquário habitual.

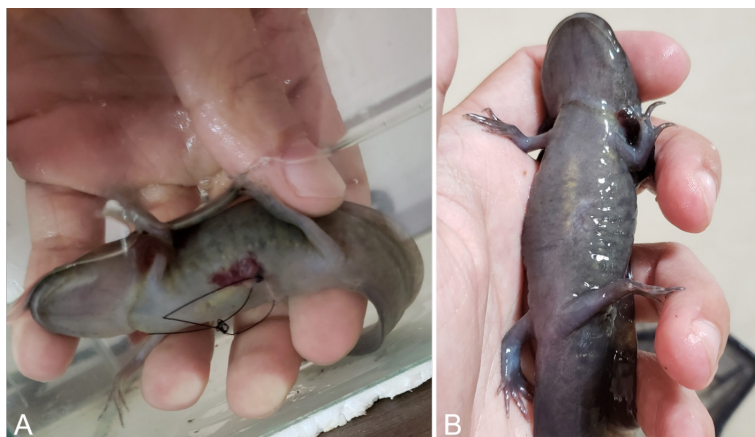


Figura 5: Cicatrização da ferida cirúrgica após 5 dias (A) e após 15 dias (B) do procedimento cirúrgico, constatando bom restabelecimento da continuidade dos tecidos.

Discussão

Existem poucas informações disponíveis a respeito da incidência de doenças em axolotes, limitando o estabelecimento de valores específicos (TAMAKI; UNE, 2017), entretanto as enfermidades digestivas, dermatológicas e respiratórias são as mais relatadas devido à maior facilidade diagnóstica (GONZÁLEZ; ZAMORA, 2014). Tamaki e Une (2017) realizaram um estudo retrospectivo em um hospital veterinário de Fukuoka, no Japão, no qual avaliaram 97 indivíduos da espécie *Ambystoma mexicanum* no período entre janeiro de 2008 e outubro de 2014. Os pesquisadores constataram que 7,7% dos animais apresentavam alterações em sistema digestivo, sendo que 5 dos 9 pacientes enquadrados nesse grupo foram diagnosticados com corpo estranho em trato gastrointestinal, enquanto os demais manifestaram constipação, prolapso gástrico ou hiperplasia da mucosa duodenal.

Usualmente, um axolote doente pode apresentar mudanças de coloração, alterações em comportamento e movimentação, formações cutâneas anormais, arqueamento da cauda, disecidise, inapetência e presença de fezes brancas a cinzas com consistência pulverulenta, visto que as fezes normais são escuras e sólidas (GONZÁLEZ; ZAMORA, 2014). Em casos de ingestão de corpo estranho é possível observar alterações em apetite, má condição corporal, redução da atividade, identificação de estruturas anormais na palpação abdominal e presença dos materiais deglutidos nas fezes, sendo mais comum a ingestão de cascalhos utilizados como substrato do aquário (BURNS; LANGLOIS; DUNN, 2019).

Há poucos relatos a respeito da realização de anestesia em axolotes, entretanto existem estudos que constatam que é possível extrapolar para essa espécie protocolos anestésicos utilizados em peixes (STETTER, 2001; MENDER et al., 2010; BURNS; LANGLOIS; DUNN, 2019). Os axolotes possuem padrões respiratórios distintos conforme os estágios evolutivos, apresentando guelras na fase de girino por habitarem ambientes

exclusivamente aquáticos e, quando adultos, a maioria dos anfíbios tem a involução das guelras e o desenvolvimento de pulmões, adquirindo a capacidade de respirar em meio terrestre. A espécie realiza respiração através das membranas branquiais externas e, ainda, por via transcutânea, possibilitando a administração de anestésicos inalatórios em ambientes aquáticos controlados ou em câmaras de gás (STETTER, 2001; WEST; HEARD; CAULKETT, 2007; BURNS; LANGLOIS; DUNN, 2019).

Não é necessário promover jejum pré-anestésico em anfíbios, visto que o risco de aspiração é baixo pelo fechamento permanente da laringe, contudo é indicado a privação alimentar de 24 a 48 horas caso a dieta seja baseada em presas grandes, com o objetivo de favorecer a visualização das estruturas durante a celiotomia e impedir a ocorrência de obstrução intestinal (WEST; HEARD; CAULKETT, 2007). A realização de intubação e ventilação é indicada apenas em procedimentos cirúrgicos prolongados, animais muito grandes ou caso haja comprometimento na oxigenação, uma vez que a respiração cutânea é capaz de suprir as exigências durante a anestesia (STETTER, 2001).

Em planos superficiais, no decorrer da indução anestésica, os anfíbios apresentam perda do reflexo de endireitamento postural e ausência de respiração abdominal, enquanto em plano cirúrgico há inexistência de reflexo de retirada, movimentos gulares e respostas ao toque externo (STETTER, 2001; WEST; HEARD; CAULKETT, 2007; MENDER et al., 2010). Burns, Langlois e Dunn (2019) descrevem que o aprofundamento anestésico também pode ser controlado através da redução dos movimentos musculoesqueléticos e branquiais, aproximação das guelras ao pescoço, relaxamento da cauda e membros posteriores, avaliando o animal quanto aos efeitos proporcionados. Caso haja superficialização do plano anestésico durante o procedimento, o paciente restabelece reflexo de retirada e respiração gular, havendo necessidade de aumentar a concentração dos fármacos utilizados (WEST; HEARD; CAULKETT, 2007).

Ao longo da cirurgia, recomenda-se monitorar a frequência cardíaca através de inspeção direta, eletrocardiograma, ultrassonografia ou Doppler, apesar de não haver valores de referências disponíveis para a espécie. Também pode ser utilizada a oximetria de pulso em intervenções demoradas (STETTER, 2001; WEST; HEARD; CAULKETT, 2007). Burns, Langlois e Dunn (2019) relatam que durante a endoscopia para remoção de corpo estranho gástrico em um axolote, a frequência cardíaca foi acompanhada por Doppler e se manteve a 60 batimentos por minuto.

O anestésico mais amplamente utilizado em anfíbios é o metanosulfonato de triclaína (MS-222 ou Finquel) dissolvido em água, conforme sua extensa margem de segurança e efetividade, apesar de as concentrações indicadas, o tempo de indução e recuperação nesses animais serem maiores do que as aplicadas em peixes. Em axolotes, a administração por via transdérmica é mais eficiente, sendo recomendado o uso de 250 a 500mg/L nas fases de girino e 1 a 2g/L em adultos. Em soluções com mais de 1g/L de MS-222 é necessário realizar o tamponamento com a adição de bicarbonato, uma vez que o anestésico é ácido e o pH deve ser mantido entre 7 e 7,5

(STETTER, 2001; WEST; HEARD; CAULKETT, 2007). Burns, Langlois e Dunn (2019) relatam que, para a indução anestésica em um axolote, utilizaram uma solução de 500mL do fármaco a 200mg/L, através da incorporação de 5mL de uma solução de tamponamento composta por 10g/L de MS-222 e 10g/L de bicarbonato de sódio. A concentração do anestésico foi ajustada para 400mg/L após 10 minutos, devido à manutenção de movimentos espontâneos pelo animal.

O Isoflorano é um anestésico efetivo e seguro para anfíbios, sendo uma opção viável quando há indisponibilidade do MS-222. Pode ser administrado por meio de vaporização em câmara de indução ou dissolução em água, combinado com oxigênio, considerando que o tempo de indução é longo, enquanto a recuperação anestésica ocorre mais rapidamente comparada aos demais fármacos. Há estudos que indicam concentrações de 1mL/L de Isoflorano difundido em ambiente aquático controlado, também sendo possível a administração tópica de 0,025 a 0,035mL/g no dorso do animal de uma solução composta por 3mL de Isoflorano líquido, 1,5mL de água e 3,5g de lubrificante. O tempo de indução varia entre 5 e 15 minutos, devendo-se manter o animal em recipiente fechado, e o efeito anestésico é sustentado por 45 a 80 minutos (STETTER, 2001; WEST; HEARD; CAULKETT, 2007).

A imersão em Eugenol (óleo de cravo) em anfíbios é possível, porém há contraindicações em consequência de seus efeitos tóxicos e capacidade em promover lesões renais, hepáticas, pulmonares e morte súbita. Anestésicos injetáveis, como Cetamina, Tiletamina, Zolazepam e barbitúricos, podem ser extrapolados para anfíbios, entretanto o tempo de recuperação prolongado, o risco de depressão cardíaca e toxicidade, bem como a ausência de valores de referência de doses, limitam suas indicações para essas espécies (STETTER, 2001; WEST; HEARD; CAULKETT, 2007; BURNS; LANGLOIS; DUNN, 2019).

Procedimentos cirúrgicos em axolotes devem ser executados em tanque controlado, com água limpa e livre de cloro, em temperaturas entre 18 e 21°C (STETTER, 2001), considerando que o animal deve ser mantido úmido a todo momento para prevenir desidratação e permitir a respiração transcutânea. Quando possível, é válido acrescentar ao tanque a água do aquário onde o animal habita, uma vez que essa prática reduz mudanças ambientais abruptas (WEST; HEARD; CAULKETT, 2007).

Burns, Langlois e Dunn (2019) descrevem, em seu relato de caso, a técnica de endoscopia para remoção de um corpo estranho gástrico em um axolote, por meio do uso de um

Referências

- BURNS, P.M.; LANGLOIS, I.; DUNN, M. Endoscopic removal of a foreign body in a Mexican axolotl (*Ambystoma mexicanum*) with the use of MS222-induced immobilization. *Journal of Zoo and Wildlife Medicine*, v. 50, n. 1, p. 282-286, 2019.
- GONZÁLEZ, H.M.; ZAMORA, E.S. Manual básico para el cuidado en cautiverio del axolote de Xochimilco (*Ambystoma mexicanum*). Laboratorio de Restauración ecológica, Instituto de Biología UNAM, 2014.
- GRESENS, J. An introduction to the Mexican Axolotl (*Ambystoma mexicanum*). *Laboratory Animal*, v. 33, n. 9, p. 41-47, 2004.

ureteroscópio flexível e preensão do objeto com uma cesta de pedras. Outro relato, exposto por Menger et al. (2010), demonstra a possibilidade de realização de laparotomia em um animal da mesma espécie, com equipamentos microcirúrgicos e ampliação óptica. Após o procedimento, houve a cicatrização da ferida cirúrgica sem complicações, com remoção das suturas de pele após 10 dias e regeneração completa dos tecidos ao 20º dia.

A recuperação anestésica em anfíbios tem duração de 30 a 40 minutos quando o protocolo inclui difusão das substâncias em ambiente aquático, sendo mais breve caso seja feita a vaporização dos fármacos em câmaras de gás. Conforme o animal recobra a consciência, inicialmente apresenta reflexo de retirada, acompanhado por retorno da respiração gular e, posteriormente, reflexo de endireitamento (STETTER, 2001; WEST; HEARD; CAULKETT, 2007). Pode-se observar, ainda, o aumento do tônus muscular dos membros pélvicos, ereção e enrubescimento das guelras (BURNS; LANGLOIS; DUNN, 2019). O axolote deve ser mantido em recipiente com difusão de oxigênio a 100% e temperatura entre 15,5°C e 21°C, com o intuito de aumentar seu metabolismo e acelerar a recuperação (STETTER, 2001; BURNS; LANGLOIS; DUNN, 2019).

Quanto às recomendações pós-operatórias, são indicadas adaptações do manejo dietético e ambiental do paciente para evitar recidivas da ingestão de corpos estranhos. Potenciais infecções decorrentes da cirurgia podem ser impedidas por antibioticoterapia com Enrofloxacin 100mg/mL, na dose de 10mg/kg, por via oral, uma vez ao dia durante 14 dias (BURNS; LANGLOIS; DUNN, 2019).

Conclusão

A ocorrência de corpos estranhos em trato gastrointestinal de axolotes é comum na clínica de animais silvestres, sendo associada ao hábito da espécie em explorar o ambiente e ingerir objetos que se assemelhem a alimentos. Os eventos são relacionados a erros de manejo dietético, instalações inadequadas e possíveis situações de estresse às quais o animal é submetido em cativeiro.

A remoção cirúrgica dos materiais deglutidos é viável, podendo ser realizada através de celiotomia associada à gastrotomia. O uso de anestésicos inalatórios, em especial o Isoflorano, difundidos em ambiente hídrico controlado, permite a execução do procedimento e propicia manutenção e recuperação anestésicas efetivas para a espécie, entretanto há a necessidade de novos estudos que permitam a otimização dos protocolos anestésicos.

LOPEZ, D. et al. Mapping hematopoiesis in a fully regenerative vertebrate: the axolotl. *Blood*, v. 124, n. 8, p. 1232-1241, 2014.

MENGER, B. et al. Resection of a large intra-abdominal tumor in the Mexican axolotl: a case report. *Veterinary Surgery*, v. 39, p. 232-233, 2010.

ROY, S.; LÉVESQUE, M. Limb regeneration in axolotl: is it superhealing? *The Scientific World Journal*, v. 6, p. 12-25, 2006.

STETTER, M.D. Fish and amphibian anesthesia. *Veterinary Clinics of North America: Exotic Animal Practice*, v. 4, n. 1, p. 69-82, 2001.

TAMAKI, Y.; UNE, Y. A retrospective study of diseases in *Ambystoma mexicanum*: a report of 97 cases. *The Journal of Veterinary Medical Science*, v. 79, n. 6, p. 1068-1071, 2017.

THYGESEN M.M et al. A clinically relevant blunt spinal cord injury model in the regeneration competent axolotl (*Ambystoma mexicanum*) tail. *Experimental and Therapeutic Medicine*, v. 17, p. 2322-2328, 2019.

VOSS, S.R.; EPPERLEIN, H.H.; TANAKA, E.M. *Ambystoma mexicanum*, the Axolotl: A Versatile Amphibian Model for Regeneration, Development, and Evolution Studies. *Cold Spring Harbor Protocols*, v. 4, p. 1-8, 2009.

WEST, G.; HEARD, D.; CAULKETT, N. *Zoo Animal & Wildlife Immobilization and Anesthesia*. 1ª edição. Iowa: Blackwell Publishing, 2007.

ZULLIAN, C. et al. Evaluation of the anesthetic effects of MS222 in the adult Mexican axolotl (*Ambystoma mexicanum*). *Veterinary Medicine: Research and Reports*, v. 7, p. 1-7, 2016.