

# Distúrbios morfológicos em leucócitos de exemplar de kinguio (*Carassius auratus auratus* Linnaeus, 1758) com septicemia hemorrágica bacteriana: relato de caso

## Morphologic disorders in leukocytes of goldfish sample (*Carassius auratus auratus* Linnaeus, 1758) with bacterial hemorrhagic septicemia: case report

Santiago Benites de Pádua,\* Fabiana Pilarski,\*\* José Dias Neto,\*\* Márcia Mayumi Ishikawa,\*\*\* Fabiana Satake,\*\*\*\* Marcos Tavares Dias\*\*\*\*\*

### Resumo

O presente estudo teve por objetivo relatar um caso sobre as alterações morfológicas em leucócitos de kinguio com septicemia hemorrágica bacteriana. Um exemplar foi atendido no Laboratório de Patologia de Organismos Aquáticos do CAUNESP, Unesp de Jaboticabal, apresentando apatia, natação errática, anorexia e discreta perda de equilíbrio, buscando constantemente a superfície da água. Através de análise visual da superfície corpórea, foram observadas áreas de hemorragia petequeial na base das nadadeiras peitoral, pélvica e caudal, além da órbita bucal, periocular e anal e efusão celomática. Na extensão sanguínea foram observadas a presença de monócitos ativados, hiperativados, e fagócitos mononucleares realizando eritrofagocitose e leucofagocitose, neutrófilos com basofilia citoplasmática e com vacuolização citoplasmática, além de imunócitos e leucócitos imaturos com anisocitose e anisocariose. As alterações morfológicas descritas no presente estudo revelaram parte da patogenia e resposta orgânica de kinguio com septicemia hemorrágica bacteriana. Dessa forma, as análises qualitativas das células sanguíneas devem ser também utilizadas como ferramenta complementar aos estudos do estado geral da saúde de peixes em cultivo.

*Palavras-chave:* hematologia de peixe, sanidade aquícola, peixe de água doce.

### Abstract

The morphological changes in leukocytes of goldfish with bacterial hemorrhagic septicemia were reported. One sample was served at the Laboratory of Pathology of Aquatic Organisms of CAUNESP, Unesp in Jaboticabal. The fish showed lethargy, erratic swimming and without force, slight loss of balance, trying constantly to the water surface. In the body inspection, areas of petechial hemorrhage at the base of the pectoral fins, pelvic fins and caudal fin were observed, beyond the periocular and oral orbitand anal. Blood smears presented hiperactivated monocytes, performing erythrophagocytosis and leukophagocytosis, the cytoplasm of neutrophils presented basophilia and vacuolization, beyond immunocytes, immature leukocytes with anisocytosis and anisokaryosis. The morphological changes described in this study revealed part of the pathogenesis and organic response of Kinguio with bacterial hemorrhagic septicemia. Then, the qualitative analysis of blood cells should also be used as a complementary tool to study the general health status of fish farmed.

*Keywords:* fish hematology, aquaculture sanity, freshwater fish.

---

\* Faculdade Anhanguera de Dourados, Rua Manoel Santiago, 1.775, Vila São Luís, CEP 79925-150, Dourados, Mato Grosso do Sul, Brasil.

\*\* Laboratório de Patologia de Organismos Aquáticos do Centro de Aqüicultura da Unesp (CAUNESP), Unesp de Jaboticabal, Via de Acesso Professor Paulo Donato Castellane, s/n, 14870-000, Jaboticabal, São Paulo, Brasil.

\*\*\* Pesquisadora da Embrapa Agropecuária Oeste, BR 163, Km 253,6, Cx. Postal 661, CEP 79804-970, Dourados, Mato Grosso do Sul, Brasil.

\*\*\*\* Centro Universitário da Grande Dourados, Rua Balbina de Matos, 2121, Jardim Universitário, CEP 79.824-900, Dourados, Mato Grosso do Sul, Brasil.

\*\*\*\*\*Pesquisador da Embrapa Amapá, Rodovia Juscelino Kubitschek, Km 5, 2600 CEP 68903-419, Caixa Postal 10, Macapá, Amapá, Brasil.

A quem enviar a correspondência: Santiago Benites de Pádua – [santiago\\_psb@hotmail.com](mailto:santiago_psb@hotmail.com)

## Introdução

Muitas doenças causam anormalidades no sangue e em seus constituintes, sendo estes distúrbios caracterizados por aberrações na estrutura, função ou nos mecanismos de coagulação (Clauss et al., 2008). Os distúrbios morfológicos das células sanguíneas têm sido utilizados como ferramenta adicional no estudo da patogenia de enfermidades que acometem os peixes, sendo uma importante ferramenta para avaliação prognóstica de peixes mórbitos (Satake et al., 2009).

Neste sentido, Martins et al. (2004) relataram anisocitose eritrocítica, poiquilocitose e ocorrência de eritrócitos em divisão no sangue circulante de *Leporinus macrocephalus* infectados naturalmente por *Goezia leporini*. Ranzani-Paiva et al (2004) descreveram alterações tóxicas em neutrófilos e monócitos de tilápias *Oreochromis niloticus* experimentalmente infectadas por *Mycobacterium marinum*. Distúrbios morfológicos ocorreram em monócitos de *Piaractus mesopotamicus* parasitados por *Anacanthorus penilabiatus* e *Piscinoodinium pillulare* (Tavares-Dias et al., 2008). Satake et al. (2009) encontraram alterações em eritrócitos, leucócitos e trombócitos de surubim híbrido (*Pseudoplatystoma reticulatum* x *P. corruscans*) naturalmente infectados com *Pseudomonas* sp. Porém, são ainda escassas as informações sobre os distúrbios morfológicos em leucócitos sanguíneos em peixes expostos aos diferentes desafios de cultivo.

O objetivo do presente estudo foi relatar as alterações morfológicas em leucócitos de exemplar de kinguio (*Carassius auratus auratus* L. 1758) com septicemia hemorrágica bacteriana.

## Relato de caso

Um espécime de kinguio (*C. auratus auratus*), foi atendido no Laboratório de Patologia de Organismos Aquáticos do Centro de Aquicultura da Unesp, Jaboticabal, SP. O peixe foi conduzido até o laboratório por um aquarífilista, dentro de um recipiente plástico contendo água do lago artificial de criação.

A água do recipiente de transporte apresentava-se turva, com odor fétido, possivelmente com qualidade inadequada para a espécie. O peixe encontrava-se prostrado, apático, com natação errática e sem vigor, apresentando discreta perda de equilíbrio, buscando constantemente a superfície da água. Na inspeção corpórea, foram observadas áreas de hemorragia petequial na base das nadadeiras peitorais, pélvicas e caudal, além da órbita bucal, periorcular e anal.

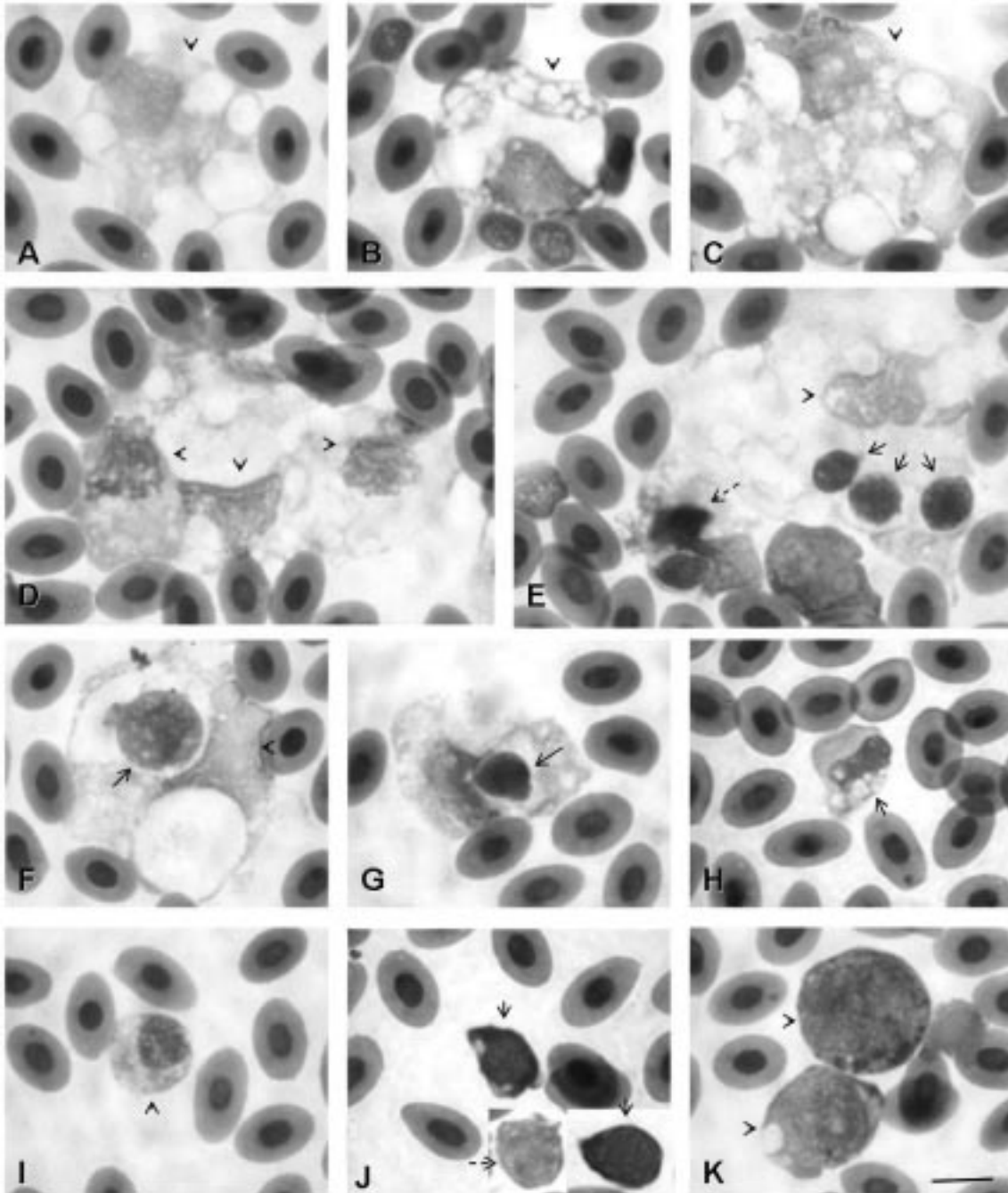
Foram realizadas análises parasitológicas a partir de raspado de tegumento e da superfície branquial para a pesquisa de ectoparasitos, diagnosticando-se a presença de platelmintos monogenóides e protozoários da espécie *Piscinoodinium pillulare* parasitando a superfície corpórea e as brânquias do kinguio, mas as infestações apresentavam-se baixas.

A colheita sanguínea foi realizada por punção do vaso caudal, utilizando seringa contendo EDTA 10%. Extensões sanguíneas foram confeccionadas imediatamente e coradas com May-Grünwald-Giemsa. Logo após a colheita sanguínea, o peixe veio a óbito devido ao agravamento de sua condição clínica, somado ao estresse de transporte e manipulação durante a avaliação clínica. Procedeu-se então à necrópsia do peixe, utilizando técnicas descritas por Noga (2000). Foram feitos cortes em série do rim e fígado para expor o parênquima para análise mais detalhada e realização de *imprint*. As lâminas foram posteriormente coradas com May-Grünwald-Giemsa e avaliadas qualitativamente em microscopia óptica.

No exame necroscópico, pôde-se verificar leve efusão celomática, com aspecto seroso e de coloração translúcida. O trato gastrointestinal apresentava-se vazio, com a mucosa hiperêmica. Os rins estavam edemaciados e com coloração pálida. No fígado não foi verificada nenhuma alteração digna de nota, no entanto, a vesícula biliar apresentava-se repleta. A avaliação da citologia renal e hepática pela técnica do *imprint* não permitiu maiores esclarecimentos sobre a patogenia da enfermidade que acometia o espécime estudado, uma vez que ainda não existe uma metodologia apropriada para avaliação do tecido hematopoiético em peixes. Além disso, nos peixes teleosteos, a função hematopoiética, em geral, é desempenhada por mais de um órgão (Tavares-Dias e Moraes, 2004).

Nas extensões sanguíneas foram observadas severas alterações morfológicas em todos os leucócitos circulantes, identificando-se monócitos com intenso grau de pleomorfismo, sendo classificados como monócitos ativados (Figura 1A) e hiperativados (Figura 1B-C), onde alguns destes fagócitos apresentavam-se aglomerados (Figura 1D) e por vezes alguns exibiam células sanguíneas englobadas (Figura 1E-G). Os monócitos ativados e hiperativados foram caracterizados pela presença de pseudópodes e vacuolização citoplasmática, sendo que os vacúolos apresentavam diferentes tamanhos. A diferenciação entre monócitos ativados e hiperativados se deve à intensidade destas alterações, sendo mais pronunciadas nos monócitos hiperativados. Por vezes foram verificados leucócitos englobados por estas células, caracterizando um quadro de leucofagocitose. Da mesma forma, foram observadas situações de eritrofagocitose, onde eritrócitos encontravam-se englobados por monócitos.

Neutrófilos também apresentavam pleomorfismo, exibindo moderada vacuolização citoplasmática (Figura 1H), moderada anisocitose com anisocariose e basofilia citoplasmática (Figura 1I). Foram observadas muitas células imaturas nas extensões sanguíneas (Figura 1K). Estas apresentavam anisocariose, com a cromatina nuclear frouxa, anisocitose e citoplasma de coloração basofílica. Linfócitos também apresentavam anisocitose e intensa basofilia citoplasmática que por vezes exibiam uma zona perinuclear mais clara ou com pequenos vacúolos (Figura 1J). Não foi verificada a presença de eosinófilos e basófilos no peixe em estudo.



**Figura 1:** Distúrbios morfológicos nos leucócitos sanguíneos de kinguio. (A) monócito ativado; (B-C) monócitos hiperativados; (D) aglomerado de fagócitos mononucleares, representado por três células cujos núcleos estão indicados pelas setas; (E) monócito hiperativado com atividade fagocítica; leucofagocitose (seta contínua) e eritrofagocitose (seta pontilhada), o núcleo do monócito está indicado na ponta da seta; (F) monócito hiperativado exibindo leucofagocitose; (G) monócito ativado praticando eritrofagocitose; (H) neutrófilo com moderada vacuolização citoplasmática; (I) neutrófilo com basofilia citoplasmática; (J) imunócitos (setas contínuas) e linfócito com características normais (seta pontilhada); (K) leucócitos imaturos. Coloração May Grünwald-Giemsa. Barra= 5µm.

## Discussão

Na avaliação clínica, os sinais observados são compatíveis com infecção bacteriana, especialmente com septicemia hemorrágica bacteriana que pode ser causada por bactérias gram-negativas como *Aeromonas* móveis, *Pseudomonas*

spp. e *Edwardsiella tarda* (Rahman et al., 2001; Harikrishnan et al., 2003; Austin e Austin, 2007; Satake et al., 2009).

Em *Piaractus mesopotamicus* infestados por *Piscinoodinium pillulare* e *Anacanthorus penilabiatus* foi descrita a presença de monócitos aglomerados e com vacuolização citoplasmá-

tica (Tavares-Dias et al., 2008). Porém, estes distúrbios descritos não apresentaram a mesma magnitude quando comparado com as alterações observadas no presente estudo. Estas diferenças se devem ao agravamento do quadro clínico do animal, que apresentou distúrbios hematológicos proeminentes, ocasionados pela infecção bacteriana concomitante.

Em trutas arco-íris (*Oncorhynchus mykiss*), lesões provocadas pelo crustáceo *Argulus coregoni* foram portas de entrada para *Flavobacterium columnare* após infecção experimental. Os peixes infestados com este crustáceo foram mais susceptíveis à infecção bacteriana quando comparados aos peixes não parasitados (Bandilla et al., 2006). Neste sentido, a infestação primária pelo protozoário *P. pillulare* e pelos platelmintos monogenóides no kinguio, somado à má qualidade da água, possivelmente favoreceram a infecção bacteriana.

Shao et al. (2004) relataram a ocorrência de apoptose de linfócitos de kinguio após a exposição *in vitro* à bactéria *A. hydrophila*. A morte celular dos linfócitos provavelmente ocorreu devido à liberação de exotoxinas pela bactéria. Dentre os distúrbios morfológicos identificados está a intensa vacuolização linfocitária (Shao et al., 2004). De forma semelhante, Guimarães et al. (2002) relacionaram o potencial de vacuolização citoplasmática de células Caco-2, com a virulência de cepas de *A. hydrophila*. Neste sentido, a ocorrência da vacuolização nos leucócitos sanguíneos do kinguio, pode estar relacionada com a ação de toxinas bacterianas. Além disso, a vacuolização citoplasmática em monócitos também pode estar associada ao aumento da atividade fagocítica que ocorre durante processos infecciosos (Bienzle, 2000). Satake et al. (2009) corroboram estes mecanismos de vacuolização citoplasmática ao relatar a ocorrência de vacuolização nos leucócitos de surubins híbridos (*Pseudoplatystoma reticulatum* x *P. corruscans*) infectados com *Pseudomonas* sp.

A fagocitose é efetuada a partir de opsoninas específicas e não específicas, sendo os agentes opsonizados reconhecidos pelos fagócitos por meio de receptores de superfície apropriados (Jain, 1993). Esta estratégia é considerada o melhor mecanismo de defesa imune não específico dos peixes (Adeyemo et al., 2002). A ocorrência de leucofagocitose e eritrofagocitose no sangue circulante de peixes não tem sido reportada na literatura. A atividade fagocítica é restrita aos centros melanomacrófagos em

órgãos especializados, como no baço, fígado e rim. Ocasionalmente ocorrem em outros tecidos sob injúria. Falk et al. (1995) descreveram a eritrofagocitose realizada por macrófagos presentes nos centros de melanomacrófagos do baço de salmão (*Salmo salar*) infectados experimentalmente pelo vírus da anemia infecciosa do salmão. Afonso et al. (1998) descreveram a ocorrência de leucofagocitose por neutrófilos e macrófagos presentes no infiltrado inflamatório peritoneal de trutas arco-íris após a inoculação de *Renibacterium salmoninarum*, revelando interação entre estes fagócitos no foco inflamatório.

A ocorrência de alterações tóxicas em neutrófilos está frequentemente associada às infecções bacterianas. Condições de anisocitose neutrofilica normalmente estão relacionadas com a neutrofilia e ocorrência de neutrófilos em diferentes estágios de maturação (Satake et al., 2009), sendo estas situações observadas no presente estudo. Ranzani-Paiva et al. (2004), similarmente ao presente estudo, observaram a ocorrência de basofilia e vacuolização citoplasmática em neutrófilos de *O. niloticus* infectadas experimentalmente com *Mycobacterium marinum*, a qual foi relacionada com a presença de neutrófilos imaturos na circulação sanguínea. Estas células imaturas são liberadas precocemente dos órgãos leucopoiéticos como parte da resposta à infecção instalada (Ranzani-Paiva et al., 2004; Thrall, 2006; Liongue et al., 2009).

Os imunócitos ou linfócitos reacionais são linfócitos estimulados antigenicamente e podem ser encontrados frequentemente em extensões sanguíneas de mamíferos enfermos (Schultze, 2000). Sua identificação em peixes pode ser dificultada pela presença de leucócitos imaturos, que normalmente ocorrem na circulação (Tavares-Dias e Moraes, 2004). No entanto, esta resposta também pode ser verificada em peixes, revelando a ocorrência de reconhecimento antigênico pelas células imunocompetentes responsáveis pela imunidade adaptativa, sendo este mecanismo imprescindível para o início da resposta imune-específica com a produção de anticorpos.

As alterações morfológicas descritas no presente estudo revelaram parte da patogenia e resposta orgânica de *C. auratus auratus* com septicemia hemorrágica bacteriana. Dessa forma, além da avaliação quantitativa dos leucócitos sanguíneos, análises qualitativas devem ser também utilizadas como ferramenta complementar aos estudos do estado geral da saúde de peixes em cultivo.

## Referências

AFONSO, A.; SILVA, J.; LOUSADA, S.; ELLIS, A.E.; SILVA, M.T. Uptake of neutrophils and neutrophilic components by macrophages in the inflamed peritoneal cavity of rainbow trout (*Oncorhynchus mykiss*). *Fish & Shellfish Immunology*, v. 8, p. 319-338, 1998.

AUSTIN, B.; AUSTIN, D. *Bacterial fish diseases: diseases of farmed and wild fishes*. 4<sup>th</sup>. Bristol: Springer, 2007, 594 p.

ADEYEMO, O.K.; AGBEDE, S.A.; MAGAJI, A.A. Clearance of colloidal carbon from the blood of Tilapia (*Oreochromis niloticus* L.). *Veterinardki Arhiv*, v. 72, p. 109-118, 2002.

BANDILLA, M.; VALTONEN, E.T.; SUOMALAINEN, L.-R.; APHALO, P.J.; HAKALAHTI, T. A link between ectoparasite infection and susceptibility to bacterial disease in rainbow trout. *International Journal for Parasitology*, v. 36, p. 987-991, 2006.

BIENZLE, D. Monocytes and macrophages. In.: FELDMAN, B.F.; ZINKL, J.G.; JAIN, N.C. *Schalm's veterinary hematology*. Baltimore: 5. ed. Lippincott Williams & Wilkins, 2000.

CLAUSS, T.M.; DOVE, A.D.M.; ARNOLD, J.E. Hematologic disorders of fish. *Veterinary Clinics of North America: Exotic Animal Practice* v.11, p. 445-462, 2008.

FALK, K.; PRESS, C.M.; LANDSVERK, T.; DANNEVIG, B.H. Spleen and kidney of Atlantic salmon (*Salmo salar* L.) show histochemical changes early in the course of experimentally induced infectious salmon anaemia (ISA). *Veterinary Immunology and Immunopathology*, v. 49, p. 115-126, 1995.

GUIMARÃES, M.S.; ANDRADE, J.R.C.; FREITAS-ALMEIDA, A.C.; FERREIRA, M.C. *Aeromonas hydrophila* vacuolating activity in the Caco-2 human enterocyte cell line as a putative virulence factor. *FEMS Microbiology Letters*, v. 207, p. 127-131, 2002.



- HARIKRISHNAN, R.; RANI, M.N.; BALASUNDARAM, C. Hematological and biochemical parameters in common carp, *Cyprinus carpio*, following herbal treatment for *Aeromonas hydrophila* infection. *Aquaculture*, v. 221, p. 41-50, 2003.
- JAIN, N.C. *Essentials of veterinary hematology*. Philadelphia: Lea & Febiger, 1993, p. 417.
- LIONGUE, C.; HALL, C. J.; O'CONNELL, B. A.; CROSIER, P.; WARD, A. C. Zebrafish granulocyte colony-stimulating factor receptor signaling promotes myelopoiesis and myeloid cell migration. *Blood*, v.113, n.11, p. 2535-2546, 2009.
- MARTINS, M.L.; TAVARES-DIAS, M.; FUJIMOTO, R.Y.; ONAKA, E.M.; NOMURA, D.T. Haematological alterations of *Leporinus macrocephalus* (Osteichthyes: Anostomidae) naturally infected by *Goezia leporini* (Nematoda: Anisakidae) in fish pond. *Arquivo Brasileiro de Medicina Veterinária e Zootecnia*, v. 56, n. 5, p. 640-646, 2004.
- NOGA, E.J. *Fish disease: diagnosis and treatment*. Ames: Blackwell Publishing Professional, p. 367, 2000.
- RAHMAN, MH; SUZUKI, S.; KAWAI, K. The effect of temperature on *Aeromonas hydrophila* infection in goldfish, *Carassius auratus*. *Journal of Applied Ichthyology*, v. 17, p. 282-285, 2001.
- RANZANI-PAIVA, M.J.T.; ISHIKAWA, C.M.; EIRAS, A.C.; SILVEIRA, V.R. Effects of an Experimental Challenge with *Mycobacterium marinum* on the Blood Parameters of Nile Tilapia, *Oreochromis niloticus* (Linnaeus, 1757). *Brazilian Archives of Biology and Technology*, v. 47, n. 6, p. 945-953, 2004.
- SATAKE, F.; PÁDUA, S.B.; ISHIKAWA, M.M. Distúrbios morfológicos em células sanguíneas de peixes em cultivo: uma ferramenta prognóstica. In.: TAVARES-DIAS, M. *Manejo e sanidade de peixes em cultivo*. Macapá: Embrapa Amapá, 2009, p. 330-345.
- SCHULTZE, A.E. Interpretation of canine leukocyte responses. In.: FELDMAN, B.F.; ZINKL, J.G.; JAIN, N.C. *Schalm's veterinary hematology*. Baltimore: 5. ed. Lippincott Williams & Wilkins, 2000.
- SHAO, J.-Z.; LIU, J.; XIANG, L.-X. *Aeromonas hydrophila* induces apoptosis in *Carassius auratus* lymphocytes in vitro. *Aquaculture*, v. 229, p. 11-23, 2004.
- SMITH, G. S. Neutrophils. In: FELDMAN, B. F.; ZINKL, J. G.; JAIN, N. C. *Schalm's veterinary hematology*. 5. ed. Baltimore: Lippincott Williams & Wilkins, 2000, p. 281-296.
- TAVARES-DIAS, M.; MORAES, F. R. *Hematologia de peixes teleósteos*. Ribeirão Preto: Villimpres, 2004. v. 1, 144 p.
- TAVARES-DIAS, M.; MORAES, F.R.; MARTINS, M.L. Hematological assessment in four Brazilian teleost fish with parasitic infections, collected in feefishing from Franca, São Paulo, Brazil. *Boletim do Instituto de Pesca*, v. 34, p. 189-196, 2008.
- THRALL, M. A. *Hematologia e Bioquímica Clínica Veterinária*. São Paulo: Roca, 2007, 592 p.